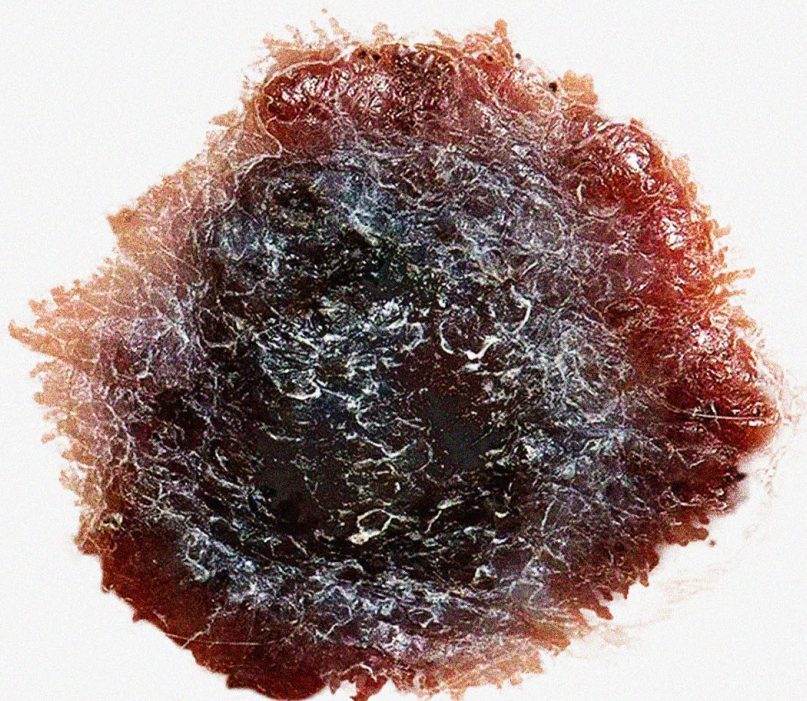


MELANOM

PRAKTIČNI VODIČ KROZ PREVENCIJU,
DIJAGNOSTIKU I LIJEČENJE



Helena Marić Kujundžić,

Siniša Kojić,

Rade Miletić,

Bojan Kujundžić,

Vekoslav Mitrović,

Miroslav Obrenović,

Ružica Kozomara

UNIVERZITET U ISTOČNOM SARAJEVU
MEDICINSKI FAKULTET FOČA

MELANOM

PRAKTIČNI VODIČ KROZ PREVENCIJU,
DIJAGNOSTIKU I LIJEČENJE

Helena Marić Kujundžić
Siniša Kojić
Rade Miletić
Bojan Kujundžić
Vekoslav Mitrović
Miroslav Obrenović
Ružica Kozomara

Foča, 2026. godine

RECENZENTI

Prof. dr Ivan Jovanović

Prof. dr Jelena Vladičić Mašić

GLAVNI UREDNIK

Helena Marić Kujundžić

IZDAVAČ

Medicinski fakultet Foča, Univerzitet u Istočnom Sarajevu

ZA IZDAVAČA

Prof. dr Dejan Bokonjić

LEKTOR

Ana Simović

TEHNIČKA PRIPREMA

Goran Lečić

Odlukom Naučno-nastavnog vijeća Medicinskog fakulteta Foča, Univerziteta u Istočnom Sarajevu, broj 01-3-194 od 12.03.2025. godine, usvojen je izvještaj recenzenata o rukopisu "Melanom: Praktični vodič kroz prevenciju, dijagnostiku i liječenje" i odobreno štampanje udžbenika.

Predgovor

Melanom je bolest koja danas predstavlja veliki izazov u kliničkoj praksi, kako zbog svoje agresivnosti, tako i zbog stalnih promjena u liječenju. Upravo ta dinamičnost, kao i kontinuirano uvođenje novih terapijskih mogućnosti, bili su glavni motiv za izradu ovog praktikuma.

Tokom studija medicine i stomatologije, studenti se često susreću s velikim brojem informacija koje se brzo mijenjaju, posebno u oblasti onkologije. Razvoj imunoterapije i ciljane terapije značajno je promijenio pristup liječenju melanoma, ali je istovremeno učinio ovu oblast složenijom za razumijevanje.

Dodatni motiv za izradu ovog rada proizašao je iz susreta s pacijentima tokom praktične nastave, gdje se jasno uočava koliko je važno pravovremeno prepoznati promjene na koži i razumjeti savremene mogućnosti liječenja.

Cilj ovog praktikuma je da na jednostavan i pregledan način objedini osnovna i savremena znanja o melanomu, te da studentima olakša razumijevanje ove kompleksne i brzo razvijajuće oblasti. Nadam se da će poslužiti kao koristan vodič u učenju i budućem kliničkom radu.

SADRŽAJ

1. UVOD	1
1.1 ISTORIЈAT MELANOMA	2
1.2 EPIDEMIOLOGIЈA	3
2. PREVENCIЈA MELANOMA	4
2.1 PRIMARNA PREVENCIЈA	4
2.2 SEKUNDARNA PREVENCIЈA	7
2.3 MELANOM U POSEBNIM POPULACIJAMA	11
2.3.1 PIGMENTNE LEZIJE I MELANOM U DJETINJSTVU	11
2.3.2 KONGENITALNI NEVUSI	11
2.3.3 TRUDNOĆA I REPRODUKTIVNI PERIOD ŽENE	12
2.3.4 IMUNOSUPRIMOVNI PACIJENTI I PACIJENTI SA TRANSPLANTIRANIM ORGANIMA	12
2.3.5 DERMOSKOPIЈA U RANOЈ DIЈAGNOZI MELANOMA I PREPORUKE ZA DERMOSKOPSKI PREGLED	12
2.3.6 TERCIЈARNA PREVENCIЈA	13
3. ETIOLOGIЈA	14
3.1 ZNACI I SIMPTOMI MELANOMA	19
3.2 NAČIN RASTA MELANOMA	20
3.3 KLINIČKO-PATOLOŠKI TIPOVI MELANOMA	21
4. STADIЈUM BOLESTI I TNM – KLASIFIKACIЈA	26
5. HISTOPATOLOŠKI PROGNOŠTIČKI PARAMETRI NEOPHODNI ZA ODREĐIVANJE STADIЈUMA BOLESTI	30
5.1 DEBLJINA MELANOMA (ENG. BRESLOW)	30
5.2 KLARKOV (ENGL. CLARK) NIVO INVAZIЈE	31

6. DIJAGNOZA MELANOMA **38**

6.1	ANAMNEZA	38
6.2	KLINIČKI PREGLED	38
6.3	DERMOSKOPSKI PREGLED	39
6.4	BIOPSIJA	40
6.5	DIJAGNOSTIČKE BIOPSIJE	41
6.5.1	EKSCIZIONA BIOPSIJA (ENGL. EXCISIONAL BIOPSY)	41
6.6	PARCIJALNA BIOPSIJA (ENGL. INCISIONAL BIOPSY)	42
6.7	MOLEKULARNA DIJAGNOSTIKA	43
6.8	DIJAGNOSTIKA REGIONALNIH METASTAZA	43
6.9	ULTRAZVUČNI PREGLED	44
6.10	BIOPSIJA LIMFNOG ČVORA	44
6.11	KOMPJUTERIZOVANA TOMOGRAFIJA	44
6.12	DIJAGNOSTIČKE PROCEDURE POSLIJE HISTOPATOLOŠKE DIJAGNOZE LOKALIZOVANOG PRIMARNOG MELANOMA	44
6.13	DIJAGNOSTIČKE PROCEDURE POSLIJE DIJAGNOZE LOKOREGIONALNIH METASTAZA	45
6.14	DIJAGNOSTIČKE PROCEDURE POSLIJE DIJAGNOZE UDALJENIH METASTAZA	45

7. HIRURGIJA MELANOMA KOŽE **46**

7.1	HIRUŠKA TERAPIJA PRIMARNOG MELANOMA	46
7.2	HIRURŠKA KONTROLA REGIONALNIH LIMFNIH ČVOROVA	49
7.3	HIRURGIJA METASTAZA U REGIONALNIM LIMFNIM ČVOROVIMA. TERAPIJSKA DISEKCIJA REGIONALNIH LIMFNIH BASENA	50
7.4	BIOPSIJA LIMFNOG ČVORA STRAŽARA MELANOMA GLAVE I VRATA	51
7.5	HIRURGIJA LOKALNOG RECIDIVA, SATELITSKIH I IN TRANSIT METASTAZA	53
7.6	HIRURGIJA DISEMINOVANOG MELANOMA	53
7.7	HIRURGIJA MELANOMA KOD DJECE	53
7.8	HIRURGIJA MELANOMA KOD TRUDNICA	54

8. MELANOM SLUZNICE GLAVE I VRATA **55**

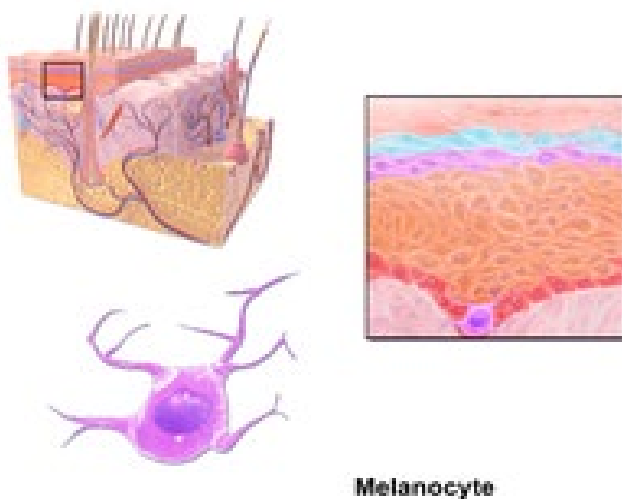
8.1	KLASIFIKACIJA MELANOMA SLUZNICE GLAVE I VRATA	55
8.2	HIRURŠKO LIJEČENJE PRIMARNOG MELANOMA SLUZNICE GLAVE I VRATA	57
8.3	SMJERNICE ZA LIJEČENJE SINONAZALNOG MUKOZNOG MELANOMA GLAVE I VRATA	57
8.4	SMJERNICE ZA LIJEČENJE MUKOZNOG MELANOMA USNE DUPLJE, OROFARINKSA I HIPOFARINKSA	58
8.5	PRAĆENJE PACIJENATA SA MUKOZNIM MELANOMOM GLAVE I VRATA	59
8.6	MELANOM DRUGIH SLUZNICA	59

9.	MEDIKAMENTNA TERAPIJA MELANOMA	60
9.1	ADJUVANTNA TERAPIJA	60
9.2	CILJNA TERAPIJA I IMUNOTERAPIJA ANTI-PD1 ANTITIJELIMA	60
9.3	HEMIOTERAPIJA U ADJUVANTNOJ TERAPIJI	61
9.4	TERAPIJA CITOKINIMA	61
9.5	TARGET (CILJANA) TERAPIJA UZNAPREDOVALOG I/ILI METASTATSKOG MELANOMA	62
9.6	BRAF INHIBITORI	62
9.7	MEK INHIBITORI	64
9.8	KOMBINACIJA BRAF I MEK INHIBITORA	64
9.9	IMUNOTERAPIJA KOD UZNAPREDOVALOG I/ILI METASTATSKOG MELANOMA	65
9.10	IMUNOTERAPIJA BLOKADOM CTLA-4	67
9.11	IMUNOTERAPIJA BLOKADOM PD-1	67
9.12	KOMBINOVANA TERAPIJA ANTI-CTLA-4 I ANTI-PD-1	67
9.13	HEMIOTERAPIJA MELANOMA	68
9.13.1	LIJEČENJE PACIJENATA SA „ IN TRANSIT“ I /ILI SATELITSKIM METASTAZAMA	69
9.13.2	LIJEČENJE METASTATSKOG MELANOMA U IV STADIJUMU BOLESTI	69
9.14	RADIOTERAPIJA MELANOMA	69
9.15	PRAĆENJE PACIJENATA SA MELANOMOM	70
9.16	PALIJATIVNA I SUPORTIVNA NJEGA	71
10.	ATLAS KLINIČKIH MANIFESTACIJA MELANOMA IZ NAŠE PRAKSE	73
11.	REFERENCE	78

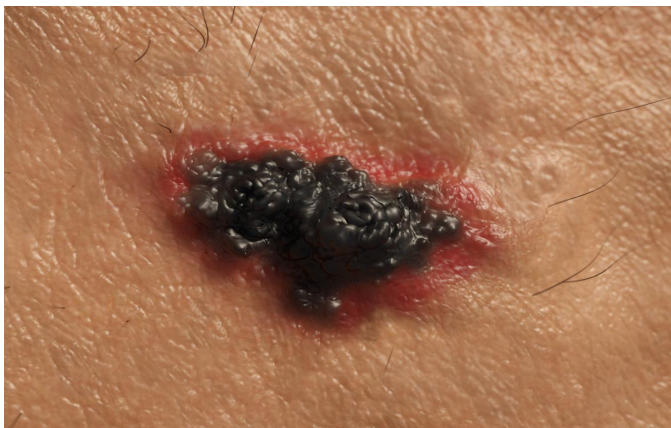1. UVOD

Melanom je maligni tumor melanocita, ćelija koje proizvode pigment melanin. To je jedan od najagresivnijih solidnih malignih tumora zbog njegove sklonosti ranom limfogenom i hematogenom metastaziranju. Dominantno se javlja na koži, ali može se razviti i na sluzokoži, retini, moždanim ovojnicama ili u bilo kojem tkivu koji sadrži melanocite (1).

Prekursori melanocita se razvijaju u ektodermu (nervnoj kresti) tokom prvog trimestra života. Oni migriraju u različite dijelove tijela: kožu, sluzokožu (gornji dio ezofagusa, vulvu, anus) i moždane ovojnice. Melanociti su smješteni u bazalnom sloju epidermisa. Proizvode pigment melanin koji dolazi do ćelija epidermisa i odgovoran je prvenstveno za boju kože. Melanin također ima važnu ulogu u zaštiti ćelija od negativnog uticaja UV zračenja. Melanom nastaje umnožavanjem promjenjenih melanocita dejstvom UV zračenja na nivou DNA molekula.




Slika 1. Izgled i lokalizacija melanocita u bazalnom sloju epidermisa



Slika 2. Melanom kože

1.1 ISTORIJAT MELANOMA

Podaci o melanomu kroz istoriju su oskudni. Autor najranijeg pisanog dokaza o melanomu je John Hunter 1787. godine. On je izvršio prvu operaciju melanoma i taj konzervirani preparat se čuva u muzeju Kraljevskog koledža hirurga (2). Francuski ljekar Rene Laennec je svoj radni vijek posvetio proučavanju melanoma, te je 1820. godine prvi preporučio široku eksciziju melanoma i opisao mnoga danas prihvaćena epidemiološka, patološka i klinička obilježja melanoma (3). Patolog iz Australije, Vincent McGovern (1915-1953) stekao je svjetski ugled i priznanje u liječenju melanoma. Aleksander Breslow (1928-1980), profesor patologije iz Washingtona dao je veliki doprinos u istraživanju melanoma, ističući debljinu primarnog tumora kao najvažniji prognostički faktor. Njegova klasifikacija melanoma na četiri stepena s obzirom na debljinu tumora je zadržana do danas. Samujel Kuper 1840. godine ukazuje na veliki značaj ranog otkrivanja i hirurškog uklanjanja tumora na prognozu bolesti (4). Daljim pregledom literature konstatuju se brojne studije o genetskim i biloškim faktorima važnim za patogenezu i progresiju melanoma. Cilj tih studija je bio otkrivanje novih biomarkera koji bi bili pouzdani pokazatelji prognoze bolesti i pronalaženje sredstava koji bi povećali homosenzitivnost, indukovali apoptozu i smanjili metastatski potencijal ćelija melanoma.



Slika 3. Aleksander Breslow (1928-1980), profesor patologije iz Washingtona koji je dokazao da je debljina tumora najvažniji nezavisni prognostički pokazatelj proširenosti melanoma.

1.2 EPIDEMIOLOGIJA

Melanom predstavlja bolest velikog društveno ekonomskog značaja sa stalnim porastom incidenije u svijetu. Prema podacima Svetske zdravstvene organizacije godišnje u svijetu se dijagnostifikuje oko 160000 novih slučajeva melanoma, a oko 480000 ljudi godišnje umre od melanoma (5). Melanom čini oko 4% od ukupnog broja malignih tumora kože, a odgovoran je za oko $\frac{3}{4}$ smrtnosti zbog karcinoma kože pa se smatra najagresivnijim karcinomom kože.

Incidencija melanoma u svijetu se razlikuje u zavisnosti od geografskog položaja, pola i starosti. Najveća incidencija je u Australiji (50/100000 za muškarce i 37/100000 za žene). U Evropi najvišu incidenciju ima Norveška (14,1/100000 za muškarce i 15,3/100000 za žene). Prema posljednjim podacima Svetske zdravstvene organizacije iz 2018 godine u Srbiji incidencija melanoma je 8,4 za žene i 9,7 za muškarce na 100000 stanovnika. U Hrvatskoj incidencija melanoma je 11,4 za žene, a 13,8 za muškarce, gdje je zabiljažen godišnji porast incidencije melanoma za 5%, a porast mortaliteta za 3%. Registar za melanom u Republici Srpskoj još nije formiran (6).

Melanom se najčešće javlja u dobi između 20 i 60 godine. Rijetko se javlja kod djece. Osobe sa pozitivnom porodičnom anamnezom u većoj su opasnosti

da dobiju melanom (6-10 puta) u odnosu na osobe bez porodičnog opterećenja. Češće se javlja kod muškaraca. U pogledu lokalizacije može se javiti svuda na koži, ali kod žena je češći na potkoljenici dok se kod muškaraca češće javlja na leđima.

2. PREVENCIJA MELANOMA

Prevenција melanoma zahtijeva sveobuhvatan i multidisciplinarni pristup koji integriše mjere primarne, sekundarne i tercijarne prevencije. Efikasna implementacija ovih mjera doprinosi smanjenju incidencije, omogućava rano otkrivanje bolesti i unapređuje ishod liječenja, čime se značajno redukuje mortalitet povezan sa melanomom.

2.1 Primarna prevencija

Primarna prevencija obuhvata mjere koje se preduzimaju prije nastanka bolesti, sa ciljem redukcije izloženosti etiološkim faktorima rizika. Najznačajniji egzogeni faktor u etiopatogenezi melanoma jeste ultraljubičasto (UV) zračenje, uključujući UVA i UVB spektar, koje dovodi do oštećenja DNK u melanocitima i posljedičnih mutacija. Zaštita od UV zračenja ostaje jedini metod primarne prevencije melanoma jer još uvijek nije moguće uticati na ostale faktore rizika. Ta zaštita se postiže redukcijom izloženosti prirodnom UV zračenju i izbjegavanjem korišćenja vještačkih izvora UV zračenja-solarijuma.

Osnovne mjere primarne prevencije podrazumijevaju ograničavanje izlaganja UV zračenju, naročito u periodu maksimalne insolacije (između 10 i 16 časova), kao i primjenu fizičkih i hemijskih sredstava zaštite. Fizička zaštita uključuje nošenje adekvatne odjeće, šešira sa širokim obodom i naočara sa UV filterima, dok hemijska zaštita podrazumijeva primjenu topikalnih fotoprotektivnih preparata sa zaštitnim faktorom (SPF) ≥ 50 , koji obezbjeđuju zaštitu od UVA i UVB zračenja. Preparati se nanose u odgovarajućoj količini i reapliciraju u pravilnim vremenskim intervalima.

Važna komponenta primarne prevencije jeste i izbjegavanje vještačkih izvora UV zračenja, posebno solarijuma, čija je upotreba povezana sa povećanim rizikom od razvoja melanoma. Svetska zdravstvena organizacija je 2009. godine proglasila upotrebu solarijuma karcinogenom prve klase. Veliki broj zemalja (SAD, Brazil, Australija, brojne evropske zemlje) su zabranile korišćenje solarijuma mlađim od 18 godina, a starijim osobama je dozvoljena upotreba uz informisani pismeni pristanak (7). U Srbiji je ta zabrana stupila na snagu u februaru 2019. godine. Edukacija populacije o štetnim efektima UV zračenja i pravilnim načinima zaštite predstavlja integralni dio preventivnih strategija.

Neophodno je pravilno informisati stanovništvo o održavanju fizioloških koncentracija vitamina D koji se u koži sintetise pod uticajem UV zračenja. Dovoljno vrijeme za optimalnu sintezu vitamina D za dominantan tip kože je 15 minuta u jutarnjim i popodnevrim satima tokom ljeta, a zimi sat vremena što se postiže kroz svakodnevne aktivnosti. Obavezna nadoknada suplementima vitamina D rezervisana je za populaciju koja mora da se rigorozno štiti od izlaganja UV zračenju kao što su osobe sa fotodermatozom, pozitivnom anamnezom na rak kože i hipovitaminozom vitamin D (7).

Tabela 1. Preporuke za zaštitu od ultravioletnog zračenja i samopregled u opštoj populaciji kod odraslih.

1.	Izbjegavati nepotrebno izlaganje kože sunčevim zracima od 10 do 17 časova u ljetnom periodu, od juna do oktobra (i tokom oblačnih dana). Poseban oprez je potreban tokom boravka u blizini vodenih površina, na pijesku, zimi na snijegu, jer se UV zraci odbijaju od njih i inteziviraju, što pojačava štetni efekat.
2.	Savjetuje se provjeravanje inteziteta UV zračenja (UV indeks) u sredstvima javnog informisanja ili web aplikacijama prije boravka na otvorenom u sunčanim periodima godine.
3.	Nositi zaštitnu odjeću i šešir, kao i naočare za sunce koji ne propuštaju UV zračenje

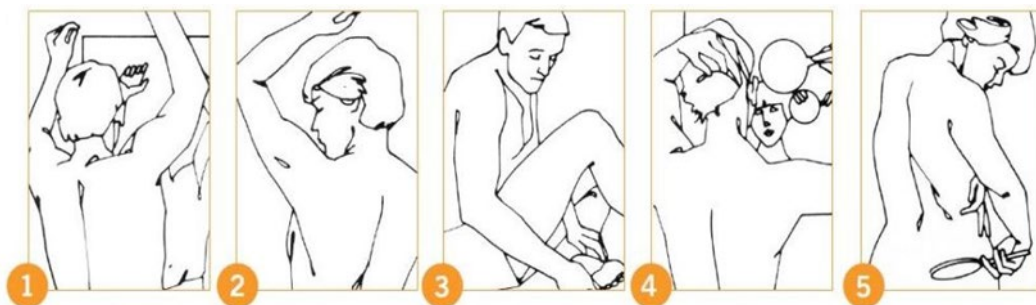	Nanositi preparate za zaštitu od sunca s visokim faktorom zaštite (SPF 50)
4.	koji štite od UVA i UVB spektra (UVA oznaka), 30 minuta prije izlaganja suncu i na svaka dva sata tokom boravka napolju
5.	Samopregled kože je neophodan jednom mjesečno
6.	Pregled kože partnera i članova porodice jednom mjesečno
7.	Potpuna zabrana solarijuma
8.	Odlazak kod dermatologa ne neophodan jednom godišnje kod osoba sa srednjim i visokim rizikom od nastanka karcinoma kože
9.	Neophodna je nadoknada vitamin D putem hrane i suplemenata kod osoba kod kojih je savjetovana rigorozna zaštita od sunca

Poseban značaj ima zaštita u dječijem i adolescentnom uzrastu, budući da intermitentne, intenzivne ekspozicije UV zračenju i opekotine od sunca u ranom životnom periodu značajno povećavaju rizik od razvoja melanoma kasnije u životu. Dječija koža je osjetljivija na štetne efekte sunčevog zračenja zbog različite strukture kože i procesa melanogene, posebno prije druge godine života. Preporuke za zaštitu djece od sunca su slične onima kao i kod odraslih navedene u tabeli 1. Posebnu pažnju zaštite treba obratiti kod djece sa velikim brojem mladeža, pjegama ili pozitivnom porodičnom anamnezom na melanoma. Prilikom odabira krema za zaštitu od sunca treba izbjegavati preparate koji sadrže supstance oksibenzon i okokriken, naročito kod djece sa atopijskom konstitucijom. Za zaštitu djece mlađe od šest mjeseci je savjet da se izbjegava boravak na suncu, da se koristi odjeća od lakih, gusto tkanih materijala i izbjegava korišćenje zaštitnih krema. Ako je neophodno zaštitnu kremu treba samo nanositi na dijelove tijela koji nisu prekriveni odjećom. Za produkciju neophodne količine vitamina D u koži pored kratkotrajnog boravka na suncu neophodan je dnevni unos 400 iJ vitamin D3 putem hrane ili dodataka ishrani u prvoj godini života, kod beba koje doje, ali i starije djece i adolescenata ukoliko je njihov dnevni unos manji od navedenog (8).

2.2 Sekundarna prevencija

Sekundarna prevencija ima za cilj rano otkrivanje melanoma u inicijalnim stadijumima bolesti, kada je terapijski odgovor najpovoljniji, a stopa preživljavanja visoka. Ona obuhvata edukaciju stanovništva o redovnom samopregledu kože, edukaciju ljekara o prepoznavanju melanoma i adekvatnom pravovremenom upućivanju na klinički i dermoskopski pregled, kao i edukaciju dermatologa o pravilnoj primjeni dermoskopije. Pravovremena dijagnoza značajno smanjuje mortalitet povezan sa ovom malignom bolešću.

Osnovu sekundarne prevencije čini redovan samopregled kože, koji podrazumijeva sistematsku inspekciju svih kožnih regija u cilju identifikacije novih ili promijenjenih pigmentnih lezija. Prilikom pregleda kože potrebno je obratiti pažnju na oblik, veličinu, boju i ivice pigmentovanih promjena na koži. Svaka promjena koja se brzo mijenja i raste zaslužuje hirurško uklanjanje I histopatološku analizu.

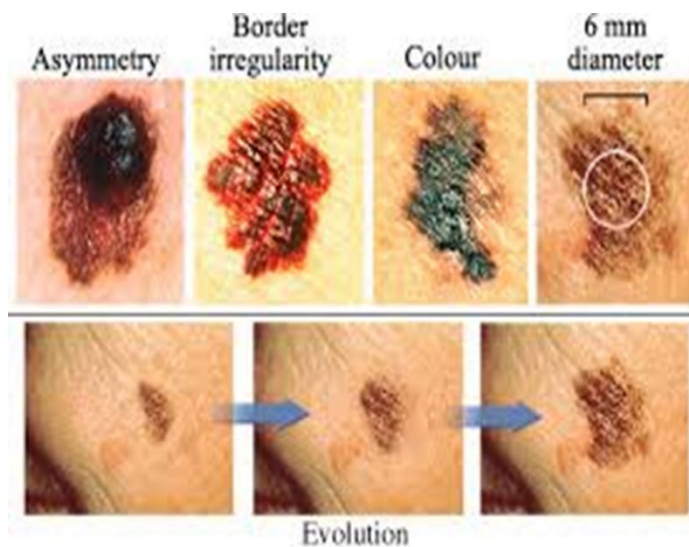


Slika 4. Šematski prikaz samopregleda kože

1. Stanite pred ogledalo i pregledajte trup sa prednje i zadnje strane , područje ispod pazuha na obje ruke, gornju stranu i dlan obje šake, područja među prstima te korijen noktiju.
2. Podignite ruke te pregledajte desnu i lijevu stranu trupa. Žene pritom trebaju podignuti obje dojke i pregledati kožu ispod njih.

3. Sjednite na sto okrenuti prema ogledalu. Pregledajte unutrašnju stranu bedara, prednju stranu obje potkoljenice, gornji dio stopala, područja između prstiju na nogama i ležišta noktiju. Pregledajte tabane, listove te zadnji dio natkoljenica, prvo gledajući jednu, zatim drugu nogu. Uzmite ručno ogledalo i pregledajte stražnjicu, područje genitalija i stražnju stranu potkoljenica.
4. Detaljno pregledajte lice, poglavinu te uši i vrat sa svih strana. Kako biste što lakše pregledali poglavinu, koristite češalj ili fen za kosu kojima ćete razdvojiti kosu.
5. Pomoću ručnog ogledala pregledajte donji dio leđa. Ako ga ne možete detaljno pregledati sami, zatražite pomoć bliske osobe.

U kliničkoj procjeni koristi se ABCDE kriterijum (asimetrija, nepravilni rubovi, varijacije u boji, promjer >6 mm i evolucija lezije), koji omogućava prepoznavanje suspektnih promjena (9).



Slika 5. ABCD kriterijum za kliničku dijagnozu melanoma

A - asimetrija (engl. *Asymmetry*). Jedna strana mladeža nije ista po boji, veličini i obliku.

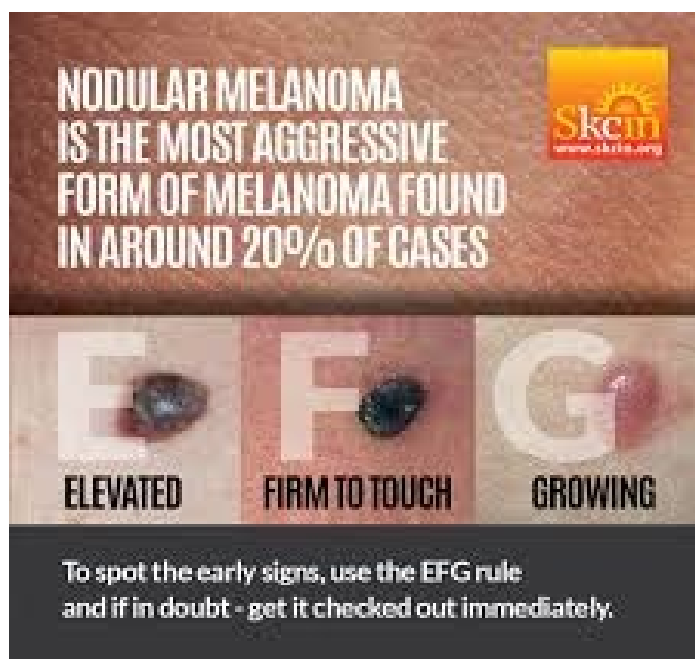B - granica (engl. *border*) - Ivice promjene su nepravilne, podrivene i nejasne.

C - boja (engl. *color*) - Pigmentacija nije uniformna. Boja promjene je različita i postoji više od dvije boje: svijetlo ili tamno braon, crna, crvena, plava ili njihove nijanse.

D - veličina (engl. *diameter*) - Melanomi su najčešće veći od 6 mm, mogu biti i manji.

E – elevacija/evolucija (engl. *evolution*) - Bilo koji mladež ili promjena na koži koja se mijenja u obliku, boji i veličini i izdiže iznad nivoa kože tokom vremena, zaslužuje hirurško uklanjanje uz histopatološku analizu.

Za rano prepoznavanje nodularnog melanoma primjenjuje se EFG pravilo. Bilo koju promjenu na koži, bez obzira na boju koja je nova, iznad nivoa kože, tvrda na palpaciju i kontinuirano raste neophodno je hirurški ukloniti i poslati na histopatološku analizu.



Slika 6. EFG kriterijum za kliničku dijagnozu nodularnog melanoma

E - elevacija (engl. elevated) - bilo koja promjena na koži bez obzira na boju koja je iznad nivoa kože.

F- čvor tvrd na palpaciju engl. firm to touch) - Bilo koji mladež ili promjena na koži bez obzira na boju koja je tvrda na palpaciju zaslužuje hirurško uklanjanje uz histopatološku analizu.

G - kontinuirani rast (engl. growing) - bilo koji mladež ili druga promjena na koži bez obzira na boju koja kontinuirano raste zaslužuje hirurško uklanjanje uz histopatološku analizu posebno kod osoba starijih od 50 godina.

Dodatno, značajnu ulogu imaju periodični dermatološki pregledi, naročito kod osoba sa povećanim rizikom (fenotip I i II po Fitzpatricku, veliki broj melanocitnih nevusa, displastični nevusi, pozitivna porodična anamneza). Dermoskopija predstavlja standardnu neinvazivnu dijagnostičku metodu koja omogućava detaljnu evaluaciju morfoloških karakteristika pigmentnih lezija i povećava dijagnostičku preciznost.

Tabela 2. Rizične grupe u opštoj populaciji

Ljekari opšte prakse upućuju dermatologu odrasle pacijente:	
1.	Sa više od 50 nevusa i/ili manje od 20 nevusa na gornjim ekstremitetima isključujući one manje od 2 mm
2.	Sa jednim atipičnim nevusom ili više njih
3.	Sa više od 50 nevusa od kojih su neki atipični, sa porodičnom anamnezom o melanoma tzv. Sindrom familijarnog atipičnog nevusa, ranije sindrom displastičnog nevusa
4.	Sa ličnom anamnezom o uklonjenom melanoma
5.	Starije od 50 godina s teškim solarnim oštećenjem kože i anamnezom o uklonjenom malignom tumoru kože
6.	Sa transplantiranim organima
Pedijatri upućuju djecu dermatologu:	
1.	Mlađu od 15 godina sa džinovskim kongenitalnim nevusima dijametra većeg od 10 cm
2.	Sa novim mladežima koji brzo rastu, pigmentovani i nepigmentovani

Ne preporučuje se preventivno uklanjanje lezija koje nisu sumljive, jer većina novih melanoma kod osoba pod rizikom nastaje na intaktnoj koži.

2.3 Melanom u posebnim populacijama

2.3.1 Pigmentne lezije i melanom u djetinjstvu

Melanom u djetinjstvu je rijedak, čini oko 2-3% ukupnih slučajeva melanoma, ali je najčešći rak kože kod djece. Kliničke karakteristike melanoma kod djece ne podliježu ABCD pravilu. Najčešće dijagnostičke dileme kod djece su vezane za procjenu kongenitalnih i Spitz nevusa. Dermatološki pregled sa dermoskopijom je neophodan kod djece mlađe od 15 godina sa mladežima dijametra većim od 2 cm, kod djece sa brzorastućim lezijama iznad nivoa kože smeđe ili ružičaste boje, kao i kod djece sa džinovskim kongenitalnim nevusima prečnika većim od 10 cm. Dermoskopijom se povećava dijagnostička preciznost i izbjegava nepotrebna ekscizija promjene.

2.3.2 Kongenitalni nevusi

Rizik za nastanak melanoma na kongenitalnom nevusu je manji od 5%, najčešće se javlja kod djece mlađe od 5 godina sa džinovskim nevusom na trupu. Za kongenitalne mladeže dijametra do 20 cm preporučuje se praćenje i uklanjanje istog u slučaju promjene strukture. Ukoliko je dijametar kongenitalnog nevusa veći od 20 cm pored kliničkog pregleda i dermoskopije tokom praćenja bitna je i palpacija promjene jer se melanom može razviti u subkutanom i masnom tkivu nevusa. Kod novorođenčadi sa kongenitalnim nevusom neophodan je pregled neurologa i MRI glave radi isključivanja neurokutane melanoze (10)

Spitz nevusi, kao posebna vrsta melanocitnih lezija porijekla epiteloidnih i vretenstih ćelija različitog stepena atipije su benigne prirode. Diferencijalno dijagnostički su jako slični melanomu. Spitz nevusi dijametra manjeg od 1cm sa urednim dermoskopskim karakteristikama se prate i hirurški uklanjaju ukoliko se počnu mijenjati. Preporuka za Spitz nevuse dijametra većeg od 1cm sa atipičnim dermoskopskim karakteristikama je hirurška ekscizija i histopatološka analiza (10).

2.3.3 Trudnoća i reproduktivni period žene

U trudnoći melanocitna aktivnost raste u smislu pojave hiperpigmentacija na koži, ali ne postoji veza između trudnoće i nastanka melanoma. Potrebno je edukovati ginekologe da trudnice šalju dermatologu radi pregleda bilo kakvih promjena na koži. Melanom u trudnoći se tretira isto kao i melanom kod žena koje nisu trudne. Trudnoća nije kontraindikacija za izvođenje ekscizivne biopsije u lokalnoj anesteziji. U slučaju pojave melanoma kod žene u reproduktivnom periodu preporuka za trudnoću se donosi na osnovu stadijuma bolesti. Začeće se može preporučiti za 2-5 godina od operacije melanoma niskog i srednjeg rizika (IA, IB, IIA), dok su preporuke da se začeće odlaže najmanje pet godina kod lokalizovanog melanoma srednjeg i visokog rizika (IIB, IIC) (11). Nema dokaza da primjena hormonske terapije i oralnih kontraceptiva povećava rizik za nastanak melanoma.

2.3.4 Imunosupresivni pacijenti i pacijenti sa transplantiranim organima

Imunosupresivna terapija, naročito kod transplantiranih pacijenata nosi dva puta veći rizik za nastanak melanoma u odnosu na opštu populaciju. Zapaženo je i agresivnije ponašanja melanoma kod ovih pacijenata jer je smrtnost četiri puta veća u odnosu na opštu populaciju. Stoga je neophodna edukacija ovih pacijenata o pravilnoj zaštiti od UV zračenja, održavanju adekvatnih koncentracija vitamina D, kao i redovnom samopregledu kože. Neophodan je godišnji pregled od strane dermatologa i izvođenje dermoskopije.

2.3.5 Dermoskopija u ranoj dijagnozi melanoma i preporuke za dermoskopski pregled

Dermoskopija je nezamjenljiva dijagnostička metoda pri kliničkom pregledu pigmentnih i nepigmentnih lezija. Dermoskopijom se pregledaju sve promjene na koži kapilicijuma, lica, usne duplje, ušnih školjki, vrata, trupa, gornjih i donjih ekstremiteta, genitalne regije, dlanova, tabana i nokatnih ploča. Posebnu pažnju treba obratiti na nove promjene koje se mijenjaju i klinički razlikuju od ostalih ("znak ružnog pačeta"). Pacijent se upućuje u tercijarnu zdravstvenu ustanovu na dalju ekspertizu ukoliko dermatolog nije siguran u dermoskopsku evaluaciju bolesti.

2.3.6 Tercijarna prevencija

Tercijarna prevencija odnosi se na mjere koje se sprovode nakon postavljanja dijagnoze melanoma, sa ciljem sprečavanja progresije bolesti, pojave recidiva i udaljenih metastaza, kao i poboljšanja kvaliteta života pacijenata.

Kod pacijenata s dijagnostifikovanim melanomom neophodno je sprovesti sve dijagnostičke procedure radi određivanja stadijuma bolesti. U odnosu na stadijum bolesti razvijeni su algoritmi za praćenje. Svi pacijenti sa melanomom zahtijevaju neophodan klinički i dermoskopski pregled zbog rizika za nastanak novog melanoma. Kod melanoma niskog rizika nisu potrebne druge dijagnostičke procedure. Za melanome srednjeg rizika pored kliničkog i dermoskopskog pregleda prate se klinički i ultrazvučno regionalni limfni baseni, tumorski markeri za melanom, LDH i S100 protein. Kod melanoma viskog rizika neophodni su pregledi CT, MRI ili PET scan.

Rana dijagnoza metastatske bolesti omogućava i ranije započinjanje odgovarajuće terapije čime se poboljšava ishod bolesti. Poznato je da efikasnost target terapije i imunoterapije znatno veća kod pacijenata sa malim brojem metastaza I bez povišenih tumorskih makrera.

Pacijentima se preporučuje kontinuirana fotoprotekcija i edukacija o samopregledu kože. Pored somatskog aspekta, tercijarna prevencija obuhvata i psihološku podršku, s obzirom na značajan uticaj bolesti na mentalno zdravlje i socijalno funkcionisanje oboljelih (9).

3. ETIOLOGIJA

Etiologija melanoma nije u potpunosti objašnjena, ali su poznati neki faktori koji povećavaju rizik za razvoj bolesti. Poznavanje faktora rizika je od velike važnosti kod procjene pojedinačnog rizika za razvoj melanoma, adekvatnog praćenja i pravilnog savjetovanja o ponašanju i zaštiti. Faktori rizika koji mogu indukovati nastanak melanoma mogu se podijeliti u dvije grupe: unutrašnji i spoljašnji. Unutrašnji faktori se odnose na naslijeđeni genotip i individualnu porodičnu istoriju dok je glavni spoljašnji faktor izloženost suncu.

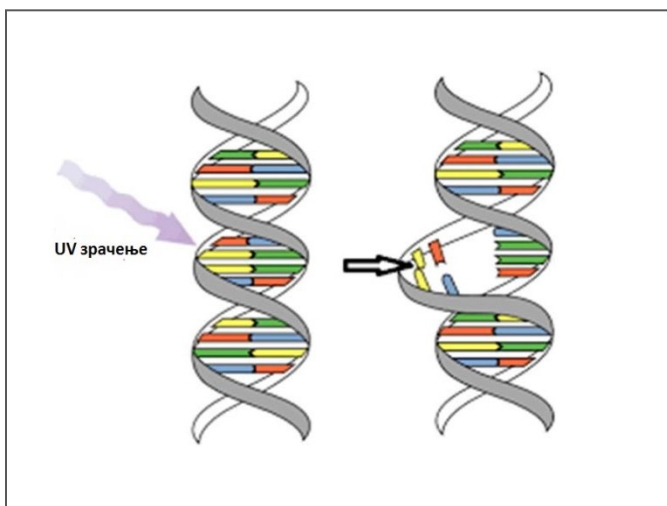
Faktori rizika za nastanak melanoma su:

1. Izloženost suncu

Oko 95% UV (engl. *Ultra Violet*- UV) zraka koji dosežu na zemlju su UVA zraci. Oni prodiru dublje u kožu i mogu da indukuju oksidativni stres i mutacije u ćelijama. Manji dio zraka koji doseže na zemlju su UVB zraci i oni direktno apsorbiraju DNA (engl. *Deoxyribonucleic acid*- DNA) molekule što može izazvati mutaciju ćelija. Smatra se da su upravo UVB zraci najvažniji za nastanak melanoma (12). Oštećenje DNA izazvano UV zračenjem stvara mutacije u genima tipično kroz dimerizaciju timidina (slika 7), tako da se ove mutacije prenose na nove generacije prilikom diobe ćelija.

Mitoze u ćelijama koje nose mutacije postaju nekontrolisane i u krajnjoj istanci pokrenuće stvaranje tumora ako se mutacije jave u protoonkogenima ili tumor supresorskim genima. Izlaganje suncu može da bude intermitentno i kontinuirano. Intermitentno izlaganje je povremeno, često vrlo intezivno i ono je posebno značajno za razvoj melanoma izuzev lentigo maligna gdje kontinuirano izlaganje suncu ima primat. Povremeno ekstremno izlaganje suncu koje rezultuje opekotinama smatra se rizikom za razvoj melanoma (više od dvije epizode opekotina od sunčanja prije 15 godine života, sklonost ka opekotinama udružena sa smanjenom sposobnošću da se pocrni kao i multiple PUVA terapije (engl. *Psoralen and UltraViolet A*). Melanom se češće javlja kod ljudi koji koriste solarijume, kao i kod ljudi koji obavljaju administrativne i kancelarijske poslove. Kontinuirano izlaganje suncu je cjelogodišnje i

rizičnije za razvoj bazocelularnog i planocelularnog karcinoma. U prilog pretpostavci da je UV zračenje jedan od ključnih faktora za razvoj melanoma su i podaci epidemioloških studija koji pokazuju povećan rizik za razvoj melanoma kod osoba koje su u djetinjstvu i pubertetu boravili u mjestima sa većom izloženosti suncu kao i veća incidencija melanoma na dijelovima tijela izloženim suncu.



Slika 7. Šematski prikaz uticaja UV zračenja na dimerizaciji timina

2. Pigmentni mladeži

Pigmentni mladeži igraju važnu ulogu u nastanku melanoma. Navodi se da 40-50% melanoma nastaje iz pigmentnih mladeža, 10-20% iz prekanceroznih lezija, a 10% nastaje na nepromjenjenoj koži. Ljudi sa multiplim atipičnim mladežima više od 50 ili sa displastičnim mladežima (više od 5), kao i osobe sa kongenitalnim melanocitnim mladežima spadaju u grupu osoba sa povećanim rizikom za razvoj melanoma. Klinički izgled displastičnog mladeža je prepoznatljiv. Veličine su obično oko 5mm i više u dijametru sa nejasnim ivicama i iregularnom pigmentacijom. Osobe sa atipičnim mladežima imaju povećan rizik da obole od melanoma koji nužno ne mora da se razvije na atipičnoj leziji. Histološki displastične mladeže karakteriše

prisustvo arhitekturnih anomalija kao što su fuzija epidermalnih prečki, limfocitni infiltrat u gornjem dermu i nuklearna atipija grupa melanocita (13).

3. Starost

Melanom se češće javlja kod mlađih osoba do 40 godine života. Kod starijih osoba obično ima bolju prognozu. Rijetko se javlja prije puberteta. Srednja vrijednost starosti pacijenata pri postavljanju dijagnoze melanoma je od 45 do 55 godine.

4. Rasa

Melanom se češće javlja kod pripadnika bijele rase. Rijetko se javlja kod pripadnika žute i crne rase i to obično na nepigmentovanim dijelovima tijela, subungvalno, na šakama i tabanima. Mortalitet je kod njih jako visok jer se dijagnostifikuje u kasnom stadijumu.

5. Genetička osnova

Oko 8-12% bolesnika sa melanomom imaju pozitivnu porodičnu anamnezu, a neki od tih bolesnika imaju nasljednu mutaciju gena. Dva se gena smatraju „glavnim melanomskim genima“: tumor-supresor gen CDKN2A (inhibitor ciklin zavisne kinaze) kodira protein p16 i nalazi se na hromozomu 9 i proto-onkogen CDK4 (ciklin zavisna kinaza) koji se nalazi na hromozomu 12. CDKN2A aberacije su otkrivene u 20% sporadičnih melanoma te 40% slučajeva melanoma sa pozitivnom porodičnom anamnezom. P16 igra važnu ulogu u regulaciji ćelijskog ciklusa i može biti inaktiviran metilacijom.

Rezultati velikih retrospektivnih studija pokazuju da su pacijenti koji imaju melanom u povećanom riziku da razviju sekundarno drugi primarni melanom. Incidencija multiplih primarnih melanoma u ovim studijama varira u opsegu od 1.3% do 8.0%. Većina familijarnih melanoma se nasljeđuje poligenetski, najčešće zbog varijacija u CDKN2A (42) ili zbog polimorfizama gena koji kodira melanokortin i receptor MC1R.

Koegzistencija melanoma i atipičnih mladeža u okviru familija je opisana kao B-K mole sindrom ili sindrom displastičnih nevusa. Objavljeni su i podaci o familijarnim genima za melanom na 1p36 (46) i 1p22. Sporadične mutacije u BRAF (engl. *B-Raf proto-oncogene*) ili NRAS (engl. *N-ras proto-oncogene*) su takođe česte kod melanoma (14).

6. Tip kože

Povećan rizik da obole od melanoma imaju ljudi svijetle kože sa pjegama, plavih ili zelenih očiju i plave ili crvene kose u poređenju sa tamnopotim ljudima. Ovaj rizik korelira sa rizikom osjetljivosti kože na sunčevo svjetlo pa je napravljena podjela po fototipovima kože na 6 grupa klasifikovanih prema odgovoru kože nakon 30 minuta izlaganja podnevnom sunčevom svjetlu u ljetnom razdoblju.

Tabela 3. Klasifikacija fototipova kože

Fototip	Konstitutivna boja kože	Opekotine i sposobnost da se crni	Momentalno pocrne	Odloženo pocrne
I	Slonova kost Bijela	Lako izgore, nikada ne pocrne	-	-
II	Bijela	Lako izgore, minimalno pocrne	+/-	+/-
III	Bijela	Izgore i pocrne umjereno	+	+
IV	Bež, blago Pocrnila	Minimalno izgore, pocrne umjereno	++	++
V	Umjereno braon ili pocrnila	Rijetko izgore, crne intezivno	+++	+++
VI	Tamno braon ili crna	Nikad ne izgore, crne intezivno	++++	++++

Tip 1 - tip kože kod koga se uvijek pojave opekotine, nikad pigmentacija. Najčešće se sreće kod osoba sa izrazito svijetlom puti, crvenom kosom i plavim ili zelenim očima.

Tip 2 - tip kože kod koga se uvijek pojave opekotine, ponekad pigmentacija. Najčešće se javlja kod osoba svijetle puti sa plavom kosom i plavim očima.

Tip 3 - tip kože kod koga se opekotine pojavljuju ponekad, pigmentacija uvijek.

Tip 4 - tip kože kod koga su opekotine rijetke, a pigmentacija je osobito izražena.

Tip 5 - tip kože kod izrazito tamnoputih osoba kao što su Indijanci.

Tip 6 - osobe crne kože

Najosjetljiviji na djelovanje UV zraka su ljudi sa tipom kože 1 i 2, a brojne studije pokazuju da oni imaju i najveći rizik za razvoj melanoma. Tako je incidenca melanoma u Evropi značajno veća kod svijetloputih Norvežana, Šveđana i Finaca nego u tamnoputih Italijana i Španaca (15).

7. Ostali faktori rizika

Xeroderma pigmentosum

To je rijetka nasljedna bolest koja se nasljeđuje autozomno-recesivno, a karakteriše se osjetljivošću na sunce, oštećenjima oka i 1000 puta uvećanim rizikom za nastanak kožnih tumora uključujući i melanom. Ona je udružena sa mutacijama na brojnim genima koje su odgovorne za gensku nestabilnost i kancerogene mutacije koje nastaju nakon oštećenja DNA zbog UV zračenja. Oštećenje DNA je ireverzibilno i kumulativno.

Ne postoji lijek za ovu bolest. Zaštita se sastoji u izbjegavanju izlaganju sunčevoj svjetlosti, nošenju zaštitne odjeće i naočara, kao i korišćenju zaštitnih krema i preparata.

Utvrđeno je da pacijenti koji imaju druge familijarne karcinomske sindrome mogu imati sklonost ka nastanku melanoma i to je posebno uočeno kod porodica sa karcinomom pankreasa, CNS, a i dojke kao i u porodicama sa neurofibromatozom.

Imunosupresija

Osobe koje su na imunosupresivnoj terapiji, naročito pacijenti nakon transplantacije, zbog hronične imunosupresivne terapije, su u povećanom riziku da razviju melanom.

3.1 ZNACI I SIMPTOMI MELANOMA

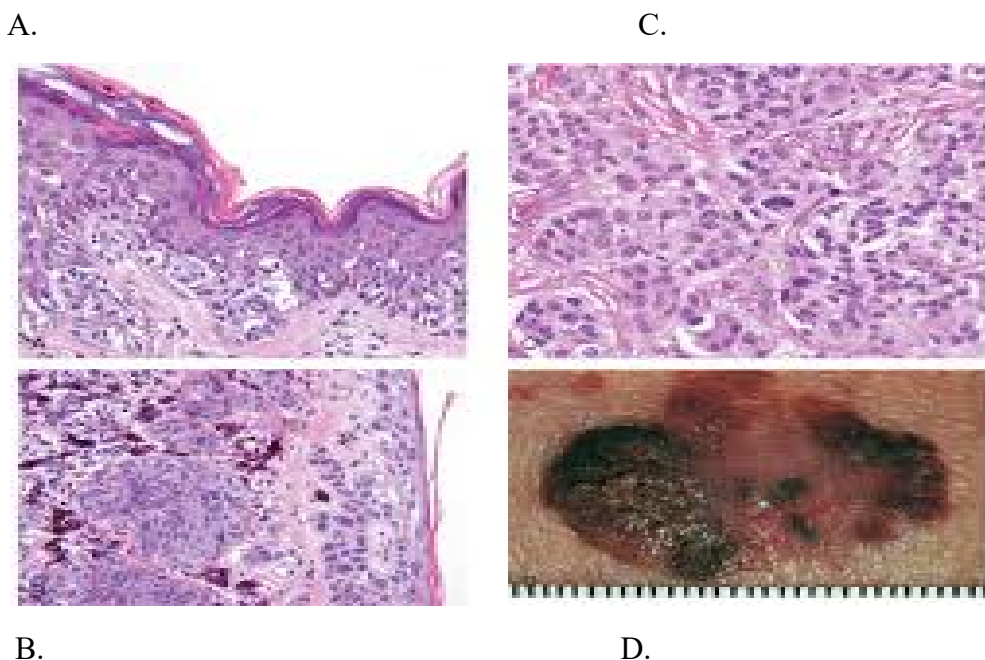
Ne postoji tipična klinička slika melanoma. Melanom prati neuobičajena morfološka raznolikost, jer tumor može varirati u veličini, obliku, boji, dubini prodora tumorskog tkiva, kao i sekundarnim promjenama tipa stvaranja krasta, erozija, ulceracija, krvarenja i vlaženja. Obično izgleda kao braon ili crna promjena sa iregularnim granicama, bojom i simetrijom. Može da se razvije iz postojećeg mladeža ili da nastane na predhodno neizmjenjenoj koži. Promjena oblika, veličine, boje mladeža, njegove ograničenosti prema okolnoj koži, kao i subjektivni osjećaj svraba i bola su najčešći rani znaci i simptomi melanoma. U kasnije znake spadaju krvarenje, erozije i ulceracije Melanom oka može da izazove bol kao i probleme sa vidom: zamagljene slike, duple slike, djelimičan i kompletan gubitak vida. Amelanotični melanom može da se javi kao ulcer ili kao promjena izgleda ožiljka pa je komplikovan za dijagnostiku.

Gubitak apetita, mučnina, povraćanje i glavobolja kao manifestacije paraneoplastičnog sindroma mogu da se jave i kod melanoma. Karakteriše se izrazitom lokalnom agresivnošću i sklonosti ka limfogenim i hematogenim metastazama. Melanom najčešće metastazira u CNS, potom jetru, pluća, kosti i udaljene limfne čvorove. Često daje hematogene metastaze u visceralne organe bez metastaza u regionalnim limfnim čvorovima.

3.2 NAČIN RASTA MELANOMA

Melanom se širi lokalnim urastanjem, limfogeno i hematogeno. Lokalno širenje je po tipu radijalnog (horizontalnog) i vertikalnog rasta.

Inicijalno melanomi imaju tendenciju radijalnog rasta koji podrazumjeva širenje melanoma kružno oko promjene kroz epiderm i površne slojeve derma, često u dužem vremenskom periodu. U ovoj fazi rasta melanom nema tendenciju metastaziranja i nema dokaza o prisutnoj angiogenezi. Vertikalni rast podrazumjeva prodiranje melanoma u dubinu, u dublje slojeve derma i potkožno tkivo. Klinički u ovoj fazi se uočava pojava nodusa na promjeni koja korelira sa pojavom ćelijskog klona koji se nekontrolisano umnožava i ima metastatski potencija. Zavisno od faze rasta melanoma možemo procijeniti potencijalnu sposobnost metastaziranja što je ključno za određivanje prognoze i odabira prikladnog oblika liječenja.



Slika 8. Melanom. A. Radijalni rast sa nepravilnim gnijezdima i pojedinačnim ćelijama melanoma koji se šire unutar epiderma. B. Vertikalni rast sa nodularnim nakupinama malignih ćelija koje se šire duboko u derm. C.Ćelije melanoma imaju hiperhromatična jezdra, nejednake veličine i nepravilnog oblika sa upadljivim nukleolusima.Često se vide mitoze i atipične mitoze. D. Promjene su klinički obično

veće od nevusa sa iregularnim ivicama i pigmentacijom. Makularna polja odgovaraju superficijanoj tj. radijalnoj fazi rasta, dok izdignuta polja često ukazuju na invaziju derma (vertikalna faza rasta).

U razvoju melanoma može se izdvojiti 5 faza

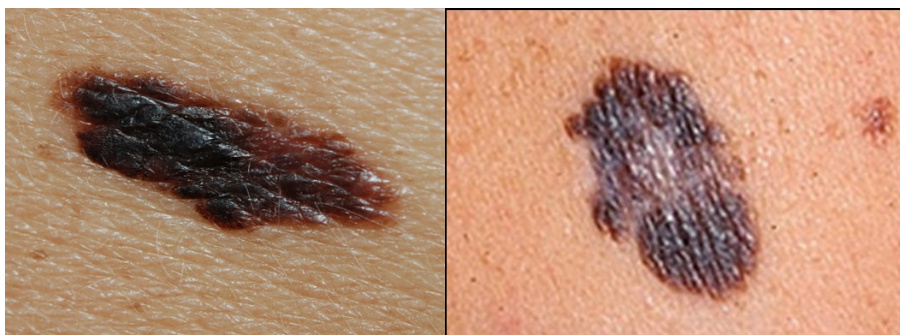- 1 Benigni melanocitni nevus
- 2 Melanocitni nevus sa arhitekturalnom i citološkom atipijom (displastični nevus).
- 3 Melanom - horizontalna faza rasta.
- 4 Melanom - radijalna faza rasta.
- 5 Metastaski melanom (16).

3.3 KLINIČKO-PATOLOŠKI TIPOVI MELANOMA

1. Površno šireći melanom - *Superficial Spreading Melanoma* (SMM)

Predstavlja najčešći histološki tip melanoma. Javlja se u oko 70% slučajeva. Najčešće nastaje *de novo*, mada se može razviti iz predhodno postojećeg nevusa (kongenitalnog ili displastičnog) kod osoba srednje životne dobi. Javlja se na svim dijelovima tijela, a najčešće na trupu kod muškaraca, a na nogama kod žena što ukazuje na povezanost sa intermitentnim sunčanjem. Tipično je asimptomatski, sa varijacijama u pigmentaciji i iregularnim ivicama. Promjena je obično u obliku plaka sa nepravilnim uzdignutim svijetlo smeđim ili smeđim područjima na kojima se nalaze crvene, bijele ili plave tačke ili mali plavo-crni čvorići. Ponekad je vidljiv ružičasti ton-upalna reakcija strome. Tokom radijalne faze rasta, koja je najduže zastupljena, je ravan sa lako uzdignutim rubovima, dok u vertikalnoj fazi rasta, površina postaje neravna i čvorasta. Tada je tumor obično promjera većeg od 1cm i često ulcerisan na površini. U histološkoj slici tokom radijalne faze prisutni su veliki epiteloidni melanociti nasumično razbacani po svim nivoima epiderma. Atipični melanociti proliferišu, nepravilno se raspoređuju u epidermu pojedinačno ili u nakupinama, većinom zahvataju gornje dijelove epiderma.

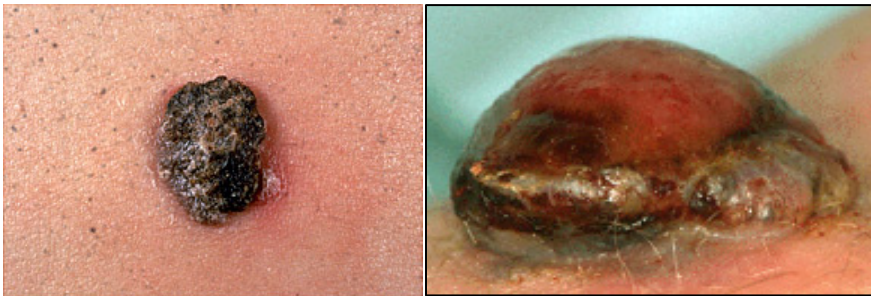U dermisu je prisutan zapaljenski infiltrat. Radijalna faza rasta traje obično dugo, nakon čega prelazi u vertikalnu fazu rasta sa invazivnim oblikom tumora (17).



Slika 9. Superficialno šireći melanom

2. Nodularni melanom (NM)

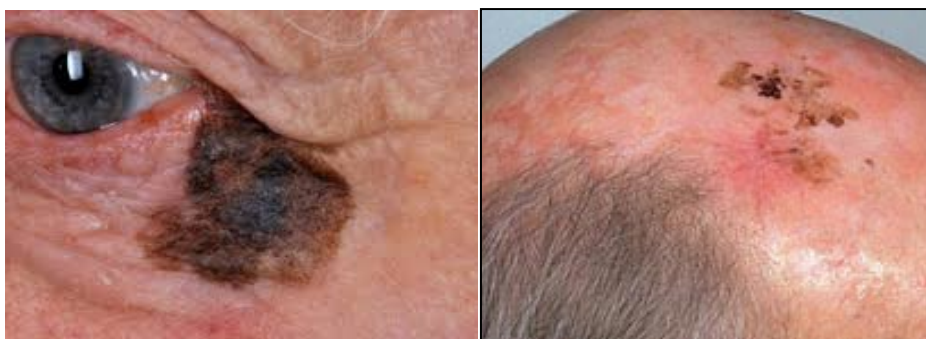To je drugi po učestalosti tip melanoma. Javlja se kod 15-20% svih melanoma u srednjoj životnoj dobi, podjednako kod oba pola. Može nastati bilo gdje na tijelu, ali najčešće se razvija na trupu, glavi i vratu. Najčešće nastaje na nepromjenjenoj koži, rijetko na prethodnom nevasu. Karakteriše ga brz rast i kratka anamneza od nekoliko mjeseci do dvije godine. Nodularni melanom ima samo vertikalnu fazu rasta čime se objašnjava izrazita agresivnost ovog tipa melanoma. Odsustvo radijalne faze rasta je osnovna histopatološka karakteristika ovog tipa melanoma. Raste u obliku polipa ili čvora te je često ulcerisan i krvari. U histološkoj slici prisutni su epiteloidni melanociti koji kod uznapredovalog melanoma prodiru u retikularni dermis i potkožno tkivo. Melanomske ćelije rastu i prema površini što indukuje nastanak ulceracija. Prisutni su intradermalni sferoidalni čvorići sastavljeni od velikih epiteloidnih melanocita sa izraženim jedrima dok atipični melanociti imaju svijetla jedra i izražena jedarca (17).



Slika 10. Nodularni melanom

3. Lentigo melanom – *Lentigo Melanoma* (LMM)

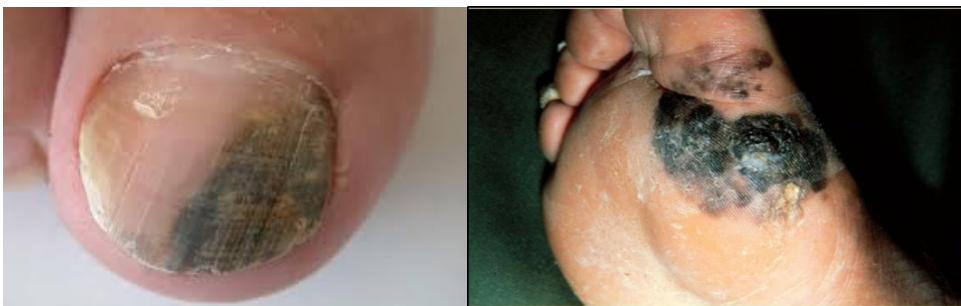Ovaj tip melanoma čini oko 4-15% slučajeva. Obolijevaju najčešće osobe starije životne dobi. Javlja se na dijelovima tijela izloženim suncu uglavnom na licu i vratu. Ima generalno bolju prognozu od ostalih tipova melanoma, ali nedavne studije pokazuju da bolja prognoza može biti vezana za manju debljinu melanoma u trenutku postavljanja dijagnoze. Obično se javlja kao asimptomatska pljosnata svijetlo smeđa do smeđa makula, nepravilnog oblika, promjera oko 2-6 cm ili mrlja sa crnim tačkicama nepravilno raspoređenim po površini. Tokom duge evolucije prisutna je radijalna faza rasta koja nakon dugog vremena prelazi u vertikalnu fazu rasta. Histološku sliku karakteriše konfluentni rast atipičnih melanocita duž dermo-epidermalnog spoja koji se često šire niz kožne nabore. Prisustvo vretenastih ćelija ukazuje na invazivnu komponentu i može biti povezana sa dezmoplastičnom reakcijom (17).



Slika 11. Lentigo melanom

4. Akralni lentiginozni melanom - *Acral Lentiginous Melanoma* (ALM).

Javlja se oko 5% svih slučajeva melanoma kod bijelaca, dok je kod osoba afroameričkog i azijskog porijekla najčešći tip melanoma (60-72%). Nalazi se najčešće na koži bez dlaka, uglavnom na plantarnoj strani stopala, dlanovima, ispod noktiju i na mukokutanim spojevima kod starijih osoba u 6-7 dekadi života, češće kod muškaraca. Javlja se kao nepravilna smeđa ili crna pigmentacija promjera većeg od 3 mm. Promjena može biti i bez pigmenta. Poseban oblik je subungvalni melanom koji se klinički manifestuje kao pigmentna uzdužna traka ispod nokta koja izaziva deformaciju istog. Radijalna i vertikalna faza rasta su podjednako zastupljene što utiče na agresivnost u kliničkom toku i lošu prognozu bolesti. Loša prognoza je povezana sa njegovom lokalizacijom i kasnim otkrivanjem. U histološkoj slici tokom radijalne faze rasta prisutna je proliferacija atipičnih melanocita duž bazalnog sloja epidermisa i udružena je sa akantozom epidermisa. Vertikalna faza uključuje prisustvo i vretenastih ćelija (17).



Slika 12. Akralni melanom

Postoje i nove klasifikacije melanoma koji ih kategorizuju u:

1. Konvencionalni melanomi sa daljom subklasifikacijom baziranom na prisustvu ili odsustvu intraepidermalne komponente:

- Intraepitelni melanom
- Intraepitelni melanom sa invazijom u derm i potkožno tkivo
- Melanom sa odsustvom intraepitelne komponente.

2. Na osnovu izgleda intraepitelne komponente dijele se na:

- padžetoidne,
- lentiginozne,
- gnjezdaste,
- mješovite (63).

3. Subklasifikacija konvencionalnih melanoma bazirana na etiologiji i lokalizaciji dijeli ih na:

- solarni melanom,
- akralni melanom,
- mukozni melanom.

Rijetke varijante melanoma su:

- amelanotični melanom
- melanom u džinovskom dlakavom nevusu
- maligni plavi nevus
- melanom mukoznih membrana
- melanom sa nepoznatom primarnom lokalizacijom
- dezmoplastični melanom
- nevoidni melanom (50)

4. STADIJUM BOLESTI I TNM – KLASIFIKACIJA

Za klasifikaciju melanoma se primjenjuje TNM klasifikacija Američkog združenog komiteta za rak (eng. American Joint Committee of Cancer - AJCC iz 2009.godine (18)). TNM predstavlja skraćenicu od tri ključna parametra T (*tumor* - tumor), N (*node* - čvor), M (*metastasis*-metastaza). Parametar T opisuje veličinu primarnog tumora i da li je proširen na okolna tkiva, N opisuje da li su zahvaćeni regionalni limfni čvorovi, a M opisuje prisustvo udaljenih metastaza. Ona služi za određivanje stepena proširenosti bolesti i pomaže članovima onkoloških timova za procjenu prognoze bolesti kao i za izbor najbolje terapije. Ova klasifikacija se temelji na naučno utvrđenim prognostičkim faktorima, a osmišljena je tako da svaki viši stadijum bolesti ujedno predstavlja i statistički značajno lošiju prognozu.

Za određivanje stadijuma bolesti poslije ekscizije primarnog melanoma, slijedi biopsija drenirajućeg limfnog čvora (engl.sentinel - stražar). Na osnovu histopatološkog nalaza i to debljine tumora po Breslovu, postojanja ulceracija i broja mitozu (za tumore tanje od 1mm), kao i statusa limfnih čvorova i prisustva, odnosno odsustva metastaza određuje se stadijum bolesti. Stadijum I i II predstavlja lokalizovanu bolest, stadijum III bolest sa zahvaćenim regionalnim limfnim čvorovima, a stadijum IV bolest uz prisustvo udaljenih metastaza. Kod bolesnika sa više primarnih melanoma stadijum bolesti se određuje u odnosu na melanom sa najlošijim prognostičkim karakteristikama.

Tabela 4. T klasifikacija primarnog melanoma

T klasifikacija	Debljina tumora	Dodatni prognostički parametri
Tis	-	<i>Melanoma in situ</i> , nema tumorske invazije
Tx	nepoznato	Stadijum se ne može odrediti*
T1	≤ 1.0 mm	a: bez ulceracija, mitoze <1/mm ₂ ** b: sa ulceracijom ili brojem mitozu ≥1/mm ₂ ili Klark (Clark) nivo invazije IV/V ukoliko se mitoze ne mogu adekvatno analizirati
T2	1,01-2,0 mm	a: bez ulceracije b: sa ulceracijom

T3	2,01-4,0 mm	a: bez ulceracije b: sa ulceracijom
T4	>4.0 mm	a: bez ulceracija, mitoze <1/mm ² ** b: sa ulceracijom

*nedostatak podataka o debljini tumora i/ili ulceracije ili nepoznat primarni tumor

**broj mitozu se određuje na preparatu bojenim hematoksilin-eozinom (HE)

Tabela 5. N klasifikacija regionalnih limfnih nodusa kod melanoma

N Klasifikacija	Broj limfnih nodusa s metastazama	
Nx	Nepoznat	
N0	histopatološki dokazano odsustvo metastaza	
N1	1 limfni čvor	a.mikrometastaze* b.makrometastaze
N2	2-3 limfna čvora	a.mikrometastaze* b.makrometastaze c.satelitska ili <i>in transit</i> metastaza/e u regionalnim limfnim čvorovima
N3	≥4 limfna čvora; limfni čvorovi sa zbrisanom strukturom; satelitske ili <i>in transit</i> metastaze sa bar jednim zahvaćenim regionalnim limfnim čvorom	

*Za detekciju mikrometastaza neophodno je da bar jedna ćelija reaguje pozitivno imunohistohemijski

Tabela 6. M klasifikacija udaljenih metastaza kod melanoma

M klasifikacija	Tip udaljene metastaze	LDH
M1a	Udaljene metastaze u koži, potkožnom tkivu ili limfnim čvorovima (van regionalnih)*	normalan
M1b	Plućne metastaze	normalan
M1c	Udaljene metastaze druge lokalizacije ili udaljene metastaze bilo koje lokalizacije s povišenim LDH	Normalan povišen

*Ilijačni limfni čvorovi su klasifikovane kao M1a

Tabela 7. Klinička klasifikacija melanoma po stadijumima

Klinički stadijum	Primarni tumor (Pt)	Metastaze u regionalnim limfnim žlijezdama (N)	Nema M0
0	In situ tumori Tis	Nema No	Nema M0
IA	≤1mm bez ulceracije T1a	Nema No	Nema M0
IB	≤1mm sa ulceracijom ili brojem mitozā ≥1mm ² T1b	Nema No	Nema M0
	1,01-2,0 mm bez ulceracije T2a	Nema No	Nema M0
IIA	1,01-2,0 mm sa ulceracijom T2b	Nema No	Nema M0
	2,01-4,0 mm bez ulceracije T3a	Nema No	Nema M0
IIB	2,01-4,0 mm sa ulceracijom T3b	Nema No	Nema M0
	>4,0 mm bez ulceracije T4a	Nema No	Nema M0
IIC	>4,0 mm sa ulceracijom T4b	Nema No	Nema M0
IIIA	Bilo koja debljina tumora bez ulceracije T(1-4)a	Mikrometastaze u ≤3 limfna čvora N1a,N2a	Nema M0

IIIB	Bilo koja debljina tumora sa ulceracijom T(1-4)b	Mikrometastaze u ≤ 3 limfna čvora N1a,N2a	Nema M0
	Bilo koja debljina tumora bez ulceracije T(1-4)a	≤ 3 nodalne makrometastaze N1b,N2b	Nema M0
	Bilo koja debljina tumora bez ulceracije T(1-4)a	Satelitske i/ili in transit metastaze bez regionalnih metastaza u limfnim čvorovima N2c	Nema M0
IIIC	Bilo koja debljina tumora sa ulceracijom T(1-4)b	≤ 3 nodalne makrometastaze ili satelitske ili in transit metastaze bez regionalnih metastaza u limfnim čvorovima N1b,N2b N2c,	Nema M0
	Bilo koja debljina tumora bez ulceracije T(1-4)b ili bez T(1-4)b	4 ili više nodalnih metastaza ili limfni čvorovi zbrisane strukture ili satelitske ili in transit metastaze sa metastazom u bar jednom limfnom čvoru N3	Nema M0
IV	Bilo koji T	Bilo koji N	Udaljene metastaze M1

5. HISTOPATOLOŠKI PROGNOŠTIČKI PARAMETRI NEOPHODNI ZA ODREĐIVANJE STADIJUMA BOLESTI

Sve lezije suspektne na melanom treba pregledati na trajnim preparatima, bez prethodne intraoperativne (*ex tempore, frozen section*) dijagnostike. Kao i eksciziju primarnog melanoma i biopsiju limfnog čvora stražara treba pregledati na trajnim preparatima koristeći hematoksilin-eozin i imunohistohemijsko bojenje (19).

5.1 Debljina melanoma (*eng. Breslow*)

Ovo je najvažniji prognostički parametar koji predstavlja osnovu za podjelu na stadijume bolesti i uključen je u AJCC sistem za procjenu stadijuma bolesti. Debljinu melanoma (dubinu invazije) je prvi definisao kao prognostički faktor patolog Aleksandar Breslow 1970. godine. Po njemu se dubina invazije referiše kao debljina po Breslowu. Brojne studije su potvrdile značaj debljine promjene kao prognostičkog faktora za melanom. Mjerenje se najbolje može izvršiti upotrebom okularnog mikrometra ili eventualno na slici dobijenoj digitalnom kamerom uz primjenu neophodnog softvera. Ukoliko to nije dostupno, može se koristiti Vernijerova skala koja se nalazi na obodu nosača za pločice na mikroskopu (velika skala za milimetre, mala skala za desete dijelove milimetra). Mjerenje se vrši od vrha granuloznog sloja epiderma ili dna ulceracije ukoliko ona postoji do najdubljeg mjesta invazije i izražava se u milimetrima sa jednom decimalom. Mikrosatelite ne treba uključivati u mjerenje ako oni postoje. Ako hirurška linija resekcije prolazi kroz najdublji dio melanoma, debljini treba da prethodi riječ „najmanje“.

Na osnovu debljine po Breslowu melanom se dijeli na pet stadijuma.

Tabela 8. Stadijum melanoma na osnovu debljine po Breslowu

Stadijum	Debljina
Stadijum I	≤ 0,75
Stadijum II	0.75-1,5 mm
Stadijum III	1,51-2,25 mm
Stadijum IV	2,25-3,0 mm
Stadijum V	veća od 3.0 mm

5.2 Klarkov (engl. *Clark*) nivo invazije

Klarkov nivo invazije opisuje nivo anatomske invazije melanoma u kožu. U ranijoj AJCC šemi za procjenu stadijuma proširenosti melanoma to je bio primarni faktor. Brojnim studijama je potvrđeno da Klarkov nivo invazije ima manju prediktivnu vrijednost i da je manje reproducibilan u odnosu na debljinu melanoma po Breslowu. U posljednoj AJCC reviziji TNM sistema nivo invazije po Klarku korišćen je za određivanje „b“ podstadijuma tankih melanoma debljine do 1mm (Klark 4/5) i to samo ukoliko je tumor bez ulceracije, a iz nekog razloga mitotska aktivnost ne može biti na pravi način analizirana.

Postoji pet anatomskih nivoa invazije po Klarku koji direktno koreliraju sa lošim prognostičkim implikacijama i to su:

- Nivo 1: intraepidermalni (*in situ*) melanom
- Nivo 2: invazija papilarnog derma bez njegovog ispunjavanja i širenja
- Nivo 3: ispunjavanje i proširenje papilarnog derma
- Nivo 4: invazija retikularnog derma
- Nivo 5: prodor u potkožno masno tkivo

Prognostički faktori kod melanoma se mogu podijeliti u tri grupe:

A) Morfološki (histološki) faktori:

- Debljina promjene po Breslovu
- Nivo invazije po Klarku
- Prisustvo ulceracije
- Prisustvo mitozna
- Mikrosatelitoza
- Regresija
- Limfovaskularna invazija i angiotropizam
- Veličina tumora
- Neurotropizam
- Tumor infiltrišući limfociti (TIL)
- Oblik ćelija (vretenaste ćelije su udružene sa boljom prognozom od drugih tipova ćelija)
- Histološki tip
- Vertikalna faza rasta

B) Klinički faktori

- Poodmakli klinički stadijum
- Prognoza je lošija što je pacijent stariji
- Muškarci imaju lošiju prognozu
- Lokalna rekurencija
- Anatomska lokalizacija (glava i vrat, stopala i šake imaju lošiju prognozu)

C) Drugi faktori

- Povećan nuklearni volumen
- Sadržaj DNA
- Proliferacija i indikacije o pokretljivosti tumorskih ćelija
- Cirkulišuće melanomske ćelije (RT-PCR ili imunohistohemija).

Ulceracija

Ulceracija kod melanoma se definiše kao odsustvo svih slojeva epiderma, uključujući rožnati sloj uz tkivnu reakciju - fibrin i polimorfonuklearne leukocite. Kad je prisutna ulceracija, debljina po Breslowu se mjeri od baze ulceracije do najdublje ivice invazije. To je nezavisan, negativan prognostički parametar, a smatra se znakom biološki agresivnijeg tumora koji ima veću sposobnost metastaziranja te upozorava na lošiju prognozu. Prisustvo ulceracije određuje b podstadijum unutar svakog pT stadijuma. Interval preživljavanja kod prisutne ulceracije se smanjuje bez obzira na debljinu tumora, kod tumora debljih od 4mm i do 22%.

Mitotski indeks

Mitotski indeks se definiše kao broj mitozu po kvadratnom milimetru. Predstavlja nezavisan prognostički parametar za melanome debljine do 1mm. Brojanje mitozu počinje od vidnog polja sa najvećim brojem mitozu i nastavlja se kroz susjedna vidna polja do ukupno 1mm². Jedna ili više mitozu označava b podstadijum za melanome debljine do 1 mm. Brojne studije su pokazale da je povećan mitotski indeks udružen sa lošom prognozom, posebno ako je broj mitozu veći od 6 po mm². Takođe brojne studije su potvrdile da je broj mitozu bolji prognostički faktor od prisustva ulceracije. Prognoza je lošija ako je melanom lokalizovan na trupu i glavi u odnosu na udove, ako se radi o nodularnom ili površno širećem melanomu u odnosu na lentigo malignom melanomu, te ako su bolesnici starije dobi i muškog pola.

(Mikro) satelitske / *in transit* metastaze

Satelitske metastaze su makroskopski vidljive, a mikrosatelitske samo pod mikroskopom. Predstavljaju metastatska gnjezda u dermu i/ili potkožnom tkivu unutar 20 mm od primarnog tumora, a *in transit* metastaze su prisutne na udaljenosti većoj od 20 mm od primarnog tumora sve do regionalnih limfnih nodusa. U posljednoj reviziji AJCC TNM određivanje stadijuma melanoma, mikrosateliti su definisani kao tumorska gnjezda veća od 0,05 mm na udaljenosti većoj od 0,3 mm od primarnog tumora. U TNM sistemu prisustvo ovog tipa metastaza označava se N2c, N3 ukoliko je sa njima prisutna i metastaza u regionalnim limfnim čvorovima. Rijetko je prisutna kod melanoma tanjih od 1,5 mm, a petogodišnje preživljavanje kod ovih bolesnika je 36% u poređenju sa 89% kod bolesnika koji nema prisutnu mikrosatelitozu. Mikrosatelitoza je udružena sa povećanjem metastaziranja u regionalne limfne čvorove (od 12% do 53%) u tumorima većim od 1,5 mm.

Prisutnost i obim regresije

Regresija u melanomu se definiše kao odsustvo tumorskih ćelija u invazivnoj komponenti uz pojavu limfocitnog infiltrata, fibroze i melanofaga. Generalno se smatra lošom prognozom posebno ako zahvata više od 75% invazivne komponente. Postoje studije u kojima je regresija povezana sa boljom prognozom.

Limfovaskularna invazija

Vaskularna invazija predstavlja invaziju tumorskih ćelija u mikrovaskulaturu dermisa bilo „naslanjanjem“ na endotel (incipijentna invazija) ili penetracijom endotela i smještanjem u lumen krvnog suda. Brojne studije su pokazale da vaskularna invazija povećava rizik od relapsa, metastaziranja u regionalne limfne čvorove, stvaranju udaljenih metastaza i smrtnog ishoda. Nedavne molekularne analize vaskularizacije kutanih melanoma pokazuju da limfoangiogeneza igra važnu ulogu u daljoj karakterizaciji prirodne vaskulature vezane za progresiju melanoma.

Tumor infiltrišući limfociti (TIL)

Prisustvo ovih limfocita odnosi se samo na intratumorske limfocite u invazivnoj komponenti. Mjeri se nivom limfocitnog infiltrata na bazi tumora u vertikalnoj fazi rasta. Limfocitni infiltrat može biti difuzan, fokalni ili odsutan. Fokalna (*non-brisk*) označava fokalnu infiltraciju limfocita duž periferije ili unutar tumora. Difuzna (*brisk*) predstavlja difuznu infiltraciju duž periferije ili unutar tumora. Odsutna infiltracija se karakteriše odsustvom limfocita ili njihovog direktnog kontakta sa melanomskim ćelijama. Najčešće je prisutna difuzna infiltracija kod tankih melanoma. Petogodišnje i destogodišnje preživljavanje kod melanoma u vertikalnoj fazi sa difuznim infiltratom je 77% i 55%. Kod melanoma sa fokalnim infiltratom 53% i 45%, a kod melanoma sa odsutnim infiltratom 37% i 27%. Tumor infiltrišući limfociti mogu biti važan novi terapijski modalitet za melanome, ali su neophodna dalja istraživanja.

Neurotropizam

Zahvatanje nervnih snopova bilo perineuralno ili intraneuralno tumorskim ćelijama je neurotropizam i povezan je većom učestalošću recidiva. Često je prisutan u dezmoplastičnoj varijanti melanoma.

Prekusorske lezije

Melanomi mogu nastati iz pre-egzistirajućih melanocitnih proliferacija uključujući i displastične nevuse (obično onih sa ćelijskom i arhitekturnom atipijom težeg stepena.

Tipovi ćelija u vertikalnoj fazi rasta melanoma

Veličina i izled ćelija u dermisu pokazuju brojne varijacije. Razlikuju se dva tipa ćelija epiteloidne i vretenaste, mada su opisani i mješoviti tipovi melanomskih ćelija. Većina melanoma ima ova dva tipa navedenih ćelija od kojih jedan tip dominira. Citolške osobine melanomskih ćelija karakterišu velika jedra, istaknuta jedarca, debele i nepravilne ćelijske membrane, mitoze u

dubokim dijelovima dermisa i atipične mitoze. Generalno, vretenaste ćelije su pokazatelj bolje prognoze.

Serumski markeri bolesti

LDH

Povećan nivo laktat dehidronaze (LDH) je najjači nezavisni prognostički faktor za metastatske melanome. Kod melanoma je prisutan izostanak produkcije adenzin fosfata iz glukoze kroz oksidativnu fosforilaciju zbog hipoksične sredine koja postoji kod melanomskim ćelijama. U hipoksičnim uslovima LDH katalizuje konverziju piruvata u laktat. Povećan serumski nivo LDH ukazuje na nekrozu melanomskih ćelija jer je to molekul koji se ne izlučuje. Povećan LDH je nepovoljan prognostički faktor, nezavisan od lokalizacije melanoma i broja metastaza i korelira sa smanjenim preživljavanjem kod bolesnika sa odmaklom bolešću. Serumске vrijednosti LDH su ukorporirane u AJCC sistem za određivanje stepena uznapredovalosti melanoma. Bolesnici sa povećanim vrijednostima serumskog LDH ili udaljenom metastazom pripadaju IV M1c stadijumu bolesti. Povećan nivo serumskog LDH je negativan prediktor odgovora na terapiju.

Protein S100

Protein S100 su mali, kiseli molekuli uključeni u brojne ćelijske funkcije. Postoji preko 20 različitih proteina koje kodiraju različiti geni. Među brojnim intracelularnim funkcijama u koje su uključeni protein S100 izdvajaju se regulacija homeostaze kalcijuma i funkcionisanje dijelova citoskeleta, kontrola enzimske aktivnosti, fosforilacija proteina, transkripcioni faktori i druge .

Protein S100 se povezuje sa inflamacijom i karcinogenezom preko ekstracelularnih funkcija koji obuhvataju aktivaciju leukocita, makrofaga i modulaciju proliferacije. Pojedini tipovi proteina S100 djeluju kao tumor supresori, drugi kao tumor promotori. Protein S 100B je široko eksprimiran u humanim tkivima (93, 94), u različitim malignitetima uključujući i melanome (95, 96). Godine 1980-te plasirana je ideja da se ekspresija protein S100B u

humanim melanomskim ćelijama može koristiti u dijagnostici melanoma. Danas se rutinski koristi kao imunohistohemijski marker za melanome (97, 98). Povećane vrijednosti serumskog proteina S100 su prisutne kod progresije bolesti, a smanjenje vrijednosti se javlja kod regresije bolesti. Stoga protein S100 igra ulogu u monitoringu bolesnika u toku terapije (99). Postoje stanja u kojima se nespecifično povećava vrijednost serumskog proteina S100, kao što su povrede bubrega ili jetre, metastaze različitih karcinoma u jetri i različite inflamatorne i infektivne bolesti.

HMB-45

Koristi se u patologiji kao imunohistohemijski marker. Predstavlja skraćenicu za humano melanomsko crnilo (*Human Melanoma Black*). To je klon antitijela koji reaguju sa antigenom prisutnim u melanocitnim tumorima.

6. DIJAGNOZA MELANOMA

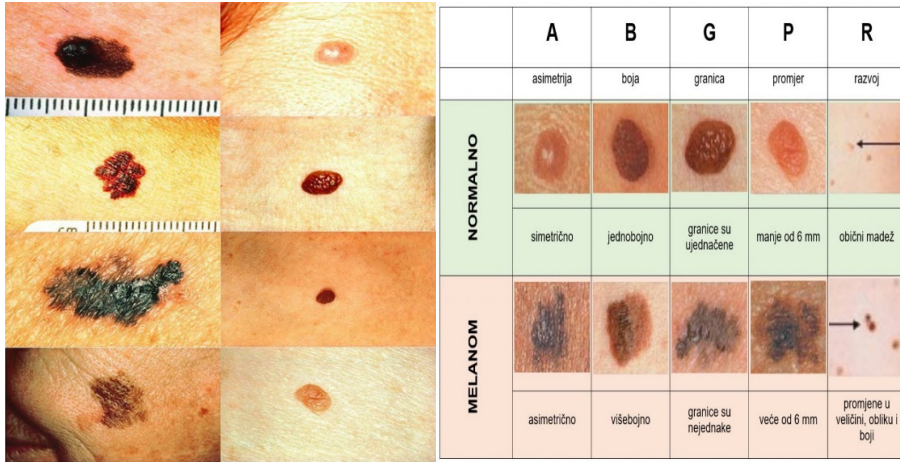
Rana dijagnoza je temeljni cilj i preduslov uspješnog liječenja melanoma. Detaljnom anamnezom, kliničkim i dermoskopskim pregledom postavljamo radnu dijagnozu sumljive pigmentne promjene.

6.1 Anamneza

U razgovoru sa bolesnikom treba obratiti pažnju na porodičnu anamnezu u smislu postojanja melanoma ili sindroma displastičnih nevusa. Potom treba evidentirati simptomatologiju vezano za sumnjivu pigmentnu promjenu kao što je promjena veličine, oblika i boje pigmentne promjene, svrab, peckanje, krvarenje, nastanak ulceracije. Potrebno je informisati se o ranijoj traumi postojećih mladeža, životnim navikama, izlaganju UV zračenju i korišćenju solarijuma .

6.2 Klinički pregled

Nakon detaljno uzete anamneze slijedi klinički pregled suspektne pigmentne promjene, inspekcijom i palpacijom uz evidentiranje svih parametara važećihABCDE/EFG kriterijuma. Klinički pregled podrazumjeva pregled ne samo sumnjive promjene već i pregled kože i vidljivih sluznica u odgovarajućoj osvijetljenoj prostoriji. Posebno treba obratiti pažnju na interdigitalne, intertriginozne predjele, genitalnu regiju i adneксе kože, kosu i nokte.



Slika 13. Klinički pregled suspektnih promjena na koži uz primjenu ABCD i/ili EFG kriterijuma

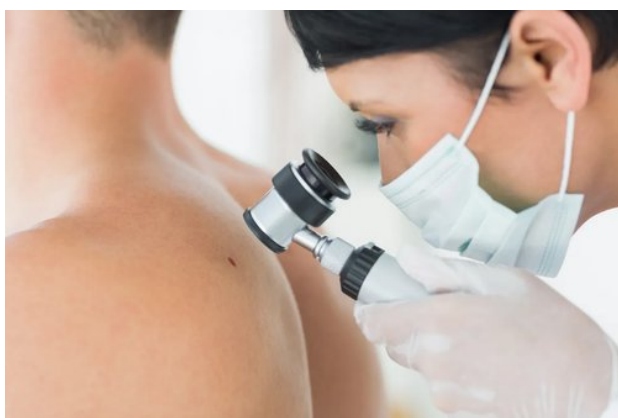
Iako ABCDE pristup i dalje predstavlja osnovu skrininga, u Ujedinjenom Kraljevstvu razvijen je dodatni sistem kriterijuma koji olakšava dijagnostiku. Ovaj sistem nastao je na osnovu retrospektivnih analiza pacijenata obolelih od melanom i koristi se za identifikaciju osoba kojima je potrebna dodatna dijagnostička obrada. Lista obuhvata sedam kriterijuma podjeljenih na tri velika i četiri mala obeležja. Velika obeležja uključuju: promene u veličini i/ili pojavu nove lezije, promene u obliku, kao i promene u boji mladeža. Mala obeležja obuhvataju: prečnik veći ili jednak 7 mm, prisustvo upale oko mladeža, pojavu krusta i/ili krvarenja, kao i subjektivne simptome poput bola, pritiska ili peckanja.

Prisustvo najmanje jednog velikog obeležja ili tri mala obeležja predstavlja indicaciju za upućivanje pacijenta na dalju dijagnostičku obradu

6.3 Dermoskopski pregled

Nakon kliničkog pregleda slijedi dermoskopski pregled sumnjive promjene. Dermoskopija je neinvazivna, jednostavna, finansijski prihvatljiva dijagnostička metoda koja podrazumjeva pregled kožnih promjena ručnim dermoskopom, stereomikroskopom, kamerom ili digitalnim imaging

sistemom. Uvećanja variraju od 6 do 100 puta. Dermoskopija pomaže u donošenju odluke koju promjenu treba hirurški odstraniti i poslati na histopatološku analizu kao i u praćenju bolesnika. Savremeni dermoskopi su povezani sa kamerom i računarom što omogućava da se slike snimaju, čuvaju i upoređuju što je od velike koristi posebno kod osoba sa sindromom displastičnih nevusa. Ako se dermoskopskim pregledom ustanovi da postoji sumnja na melanom, promjena se mora hirurški odstraniti i poslati na histopatološku analizu.



Slika 14. Dermoskopski pregled

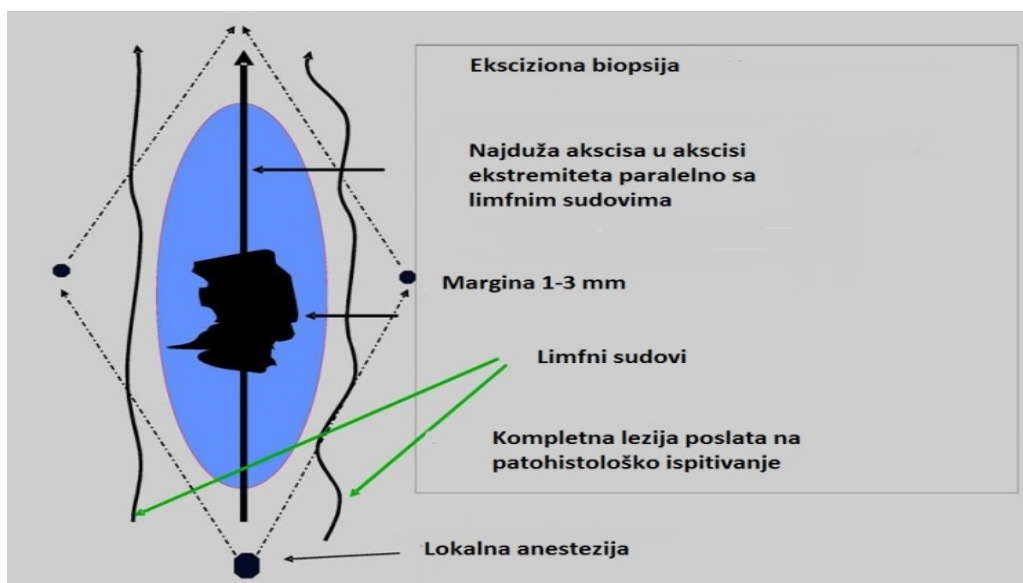
6.4 Biopsija

Prvi korak ka konačnoj dijagnozi svake promjene, klinički i dermoskopski sumnjive na melanom je kompletna ekscizionna biopsija i histopatološka verifikacija. Histopatološka verifikacija je jedina egzaktna metoda koja potvrđuje ili pak isključuje melanom. Na osnovu histopatoloških karakteristika promjene donosi se odluka o daljem hirurškom liječenju koje ide u pravcu proširene ekscizije, biopsije limfnog čvora stražara i/ili terapijske disekcije regionalnog limfnog basena.

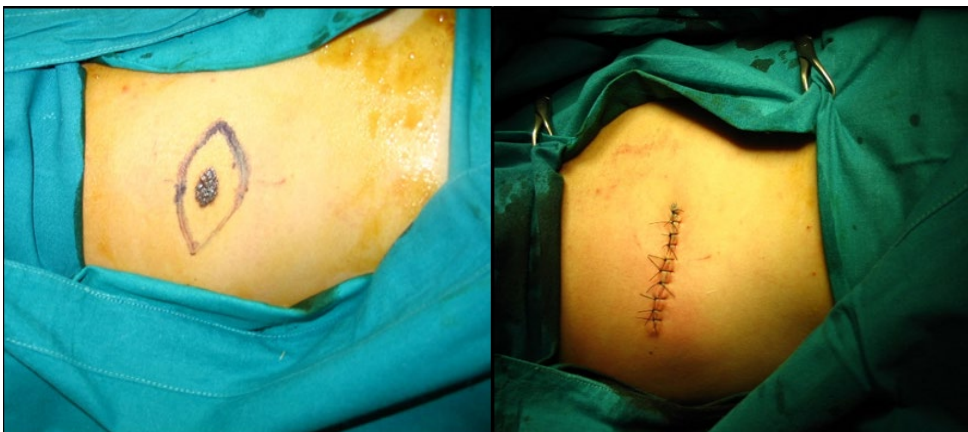6.5 Dijagnostičke biopsije

6.5.1 Ekscizionna biopsija (engl. excisional biopsy)

Podrazumjeva kompletno eliptično isjecanje promjene širine 1-3 mm od ivice promjene. Ekscizija zahvata punu debljinu kože i masno tkivo, a ukoliko regija dozvoljava resekcija se radi do mišićne fascije. Preporučuje se direktna sutura i zatvaranje defekta autotrasplantatom uzetim sa udaljenog dijela tijela ili suprotnog ekstremiteta. Procedura se izvodi u uslovima lokalne infiltrativne (romb) anestezije. Dosadašnje studije su pokazale da tip anestezije opšta ili lokalna nema uticaj na tok bolesti, stoga se daje primat lokalnoj anesteziji. Široka ekscizija primarne promjene u fazi biopsije, kao i zatvaranje defekta lokalnim kožnim reznjevima nije indikovano jer kompromituje limfnu drenažu i onemogućava izvođenje biopsije drenirajućeg limfnog čvora-stražara ukoliko je preporučena (20).



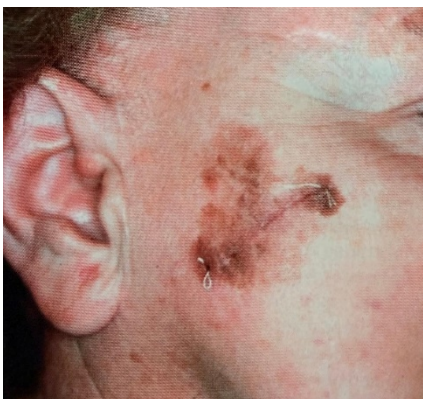Slika 9. Šema ekscizionne biopsije. Ekscizionna biopsija podrazumijeva hiruršku tehniku uzimanja tkiva radi patohistološkog ispitivanja.



Slika 10. Eksciziona biopsija suspektne pigmentne promjene.
Rana zatvorena direktno šavovima

6.6 Parcijalna biopsija (engl. *incisional biopsy*)

Parcijalna biopsija podrazumjeva isjecanje dijela tumora pri čemu se uzima puna debljina kože sa dijelom tumora koji je najviše izmjenjen. Izvodi se samo na osnovu odluke Onkološkog konzilijuma za melanom jer je povezana sa najvećim brojem reeksizija. Parcijalna biopsija se radi kada kompletna eksciziona biopsija nije tehnički moguća iz brojnih razloga kao što su loše opšte stanje bolesnika, u slučaju kada je kliničkim i dermoskopskim pregledom određen nizak stepen sumnje na melanom, potom ukoliko je promjena velika, tipa lentigo maligne na licu, vratu i šakama, zatim ukoliko kompletna ekscizija može stvoriti velike funkcionalne i estetske deformitete (20).



Slika 11. Parcijalna biopsija velike pigmentne lezije na licu.

Ostali tipovi biopsije se ne preporučuju kod melanoma jer ne daju adekvatan uzorak, a samim tim nose veliki rizik za dijagnostičku grešku.

6.7 Molekularna dijagnostika

Molekularna laboratorijska dijagnostika obuhvata analizu DNA/RNA (engl. *Ribonucleic acid* RNA) i njihovih produkata sa ciljem da pomogne u otkrivanju, klasifikaciji, prognozi, odabiru liječenja i praćenju odgovora na liječenje. Kod bolesnika sa melanomom indicovana je molekularna detekcija BRAF, NRAS i CKIT mutacija jer za to postoje lijekovi inhibitori mutiranih gena koji su dostupni u svijetu. U uznapređovalom stadijumu melanoma se radi detekcija u BRAF genu čija se mutacija može naći u oko 50% slučajeva melanoma kože. NRAS mutacije se mogu naći u oko 15% slučajeva u uznapređovanom stadijumu melanoma kože, dok je CKIT mutacija indicovana samo kod akralnog lentiginoznog melanoma i melanoma sluzokože i može se naći kod 5% bolesnika (21).

Detekcija mutacija u BRAF genu počinje izolacijom DNA iz tumorskog tkiva pri čemu su parafinski kalupi najbolji izbor za analizu. Testiranje se radi u tkivu metastaze (udaljene ili u limfnom čvoru), a ne u primarnom tumoru, imajući u vidu mutacionu heterogenost tumora. Tako dobijamo testirano tumorsko tkivo koje će biti liječeno. Patolog pravi isječke parafinskog kalupa na osnovu mikroskopskog preparata koje sadrži tumorsko tkivo i dostavlja u laboratoriju.

Danas postoji veliki broj tehnika koje se koriste u molekularnoj dijagnostici u zavisnosti od toga koji se tip mutacije traži, da li se radi o traženju određene mutacije ili je u pitanju skrining. Tehnike koje se koriste u ovu svrhu su: direktno sekvenciranje, pirosekvenciranje, alel specifični Real Time PCR, HRM, NGS sekvenciranje, Cobas 4800 BRAF V600 Mutation test.

6.8 Dijagnostika regionalnih metastaza

Metastaze u regionalnim limfnim čvorovima se mogu dijagnostifikovati palpacijom, ultrazvučnim pregledom, biopsijom i kompjuterizovanom

tomografijom. Palpacijom možemo dobiti informaciju o veličini, obliku, fiksiranosti za podlogu i kožu, izgledu kože iznad limfnog čvora i prisutnost bola pri palpaciji. Nedostatak ove metode je u tome što je prilično subjektivna, zahtjeva iskustvo ispitivača i palpaciji su dostupni samo veći limfni čvorovi.

6.9 Ultrazvučni pregled

Ultrazvučni pregled nam omogućava pregled limfnih čvorova veličine 2 mm i veće. Primjenom dopler sonografije i kvalitetnijih sondi možemo analizirati sljedeće karakteristike: odnos dužine i širine, gubitak ili ekscentričnost hiperehogenog centra, tip vaskularizacije, grananje krvnih sudova i indeks otpora. Analizom svih ovih karakteristika postizemo tačnost dijagnoze od 90% (22).

6.10 Biopsija limfnog čvora

Biopsija limfnog čvora u regionalnim limfnim bazenima može se sprovesti kod palpabilnih čvorova pomoću specijalnih igala zakrivljenih na vrhu. Kod nepalpabilnih čvorova, a ultrazvučno izmjenjenih radi se aspiracija tankom iglom pod kontrolom ultrazvuka, a dobijeni materijal se šalje na citološki pregled radi dokazivanja mikrometastaza u limfnom čvoru (22).

6.11 Kompjuterizovana tomografija

Kao dijagnostička metoda rezervisana je za regionalne limfne čvorove do kojih se ultrazvukom teško može doprijeti kao što je medijastinum.

6.12 Dijagnostičke procedure poslije histopatološke dijagnoze lokalizovanog primarnog melanoma

Poslije histopatološke verifikacije melanoma neophodno je uraditi sljedeće procedure:

A) za melanome niskog rizika (*in situ* melanom i melanom stadijuma pT1a) - cjelokupni klinički pregled

B) za melanom srednjeg i visokog rizika (melanom stadijuma pT1b - pT4b) - cjelokupni klinički pregled, LDH, protein S100, ultrazvučni pregled regionalnih limfnih bazena, abdomena i male karlice. Sa ovim nalazima bolesnika je potrebno prezentovati Onkološkom konzilijumu. Najvalidnija dijagnostička procedura za određivanje statusa limfnih čvorova i stadijuma bolesti je biopsija limfnog čvora stražara (*sentinel lymph node biopsy - SLNB*).

U nedostatku *SLNB*, potrebno je uraditi radiografiju pluća i srca, ultrazvučni pregled regionalnih limfnih bazena, abdomena i male karlice, a ukoliko se radi o tumoru pT4b stadijuma bolesti umjesto radiografije pluća i srca potrebno je uraditi MSCT grudnog koša (20).

6.13 Dijagnostičke procedure poslije dijagnoze lokoregionalnih metastaza

Lokoregionalne metastaze se mogu otkriti na osnovu kliničkog, ultrazvučnog pregleda ili na osnovu *SLNB*. Radiološke procedure koje su neophodne kod ovih bolesnika (stadijum III) su MSCT grudnog koša, ultrazvučni pregled regionalnih limfnih bazena, abdomena i male karlice ili MSCT koji je senzitivniji. Ako je tumor lokalizovan na donjim ekstremitetima neophodan je MSCT abdomena i male karlice. Za praćenje progresije bolesti potrebno je određivanje koncentracije LDH, S100 proteina.

6.14 Dijagnostičke procedure poslije dijagnoze udaljenih metastaza

Koncentracija LDH je prognostički faktor u IV stadijumu bolesti. Koncentracija S100 proteina u serumu je senzitivnija u detekciji progresije bolesti i odgovora na terapiju u IV stadijumu bolesti. Za detekciju udaljenih metastaza potrebno je uraditi kompjuterizovanu tomografiju grudnog koša. PET sken je pogodan za detekciju nepalpabilnih subkutanih metastaza, selekciju pacijenata za hiruršku resekciju solitarnih metastaza i potvrdu remisije bolesti, ali nije pogodan za detekciju sekundarnih depozita u CNS-u. Magnetna rezonanca glave je superiornija u dijagnostici sekundarnih depozita u CNS-u.

7. HIRURGIJA MELANOMA KOŽE

7.1 Hirurška terapija primarnog melanoma

Hirurška terapija primarnog melanoma je izmjenjena posljednjih godina na osnovu rezultata brojnih studija. Davne 1857. godine *William Norris* dokazujući agresivnu prirodu melanoma predložio je široku lokalnu eksciziju lezije, poznatu kao skraćenica *WLE* (*wide local excision*) koja je predstavljala standard u hirurškom liječenju melanoma. Adekvatna širina margina nije bila definisana, tako da je ona postala predmet brojnih studija koje su uslijedile. Multiple prospektivne, randomizovane studije počinju da razmatraju pitanje adekvatnih hirurških resekcionih margina. Tako je u studiji Svjetske zdravstvene organizacije bilo uključeno 612 pacijenata sa melanomom tanjim od 2 mm koji su tretirani širokom lokalnom ekscizijom sa marginama od 1-3 cm. Lokalni recidiv na mjestu primarne lezije je detektovan kod 4 pacijenta koji su bili u grupi sa marginama od 1 cm, ali nije nađena statistički značajna vrijednost u odnosu na ukupno preživljavanje. U studiji *Intergroup Melanoma Trial*, 462 pacijenta sa melanomom na trupu i proksimalnim dijelovima ekstremiteta je randomizovano hirurški tretirano sa marginama resekcije od 2 do 4 cm. Medijana desetogodišnjeg praćenja za incidenciju lokalnog recidiva je bila ista kod pacijenata kojima je ekscizija učinjena sa marginama od 2 cm i od 4 cm. Nije pronađena statistički značajna razlika u ukupnom preživljavanju. Sve sljedeće studije su pokazale da nema statistički značajne razlike u ukupnom preživljavanju u odnosu na širinu margine kod ekscizije melanoma. Faktori za koje je utvrđeno da značajno utiču na lokalnu rekurenciju su ulceracija, debljina melanoma po Breslowu, kao i anatomska lokalizacija koja pokazuje da melanomi glave i vrata imaju mnogo veći rizik od nastanka lokalnog recidiva.

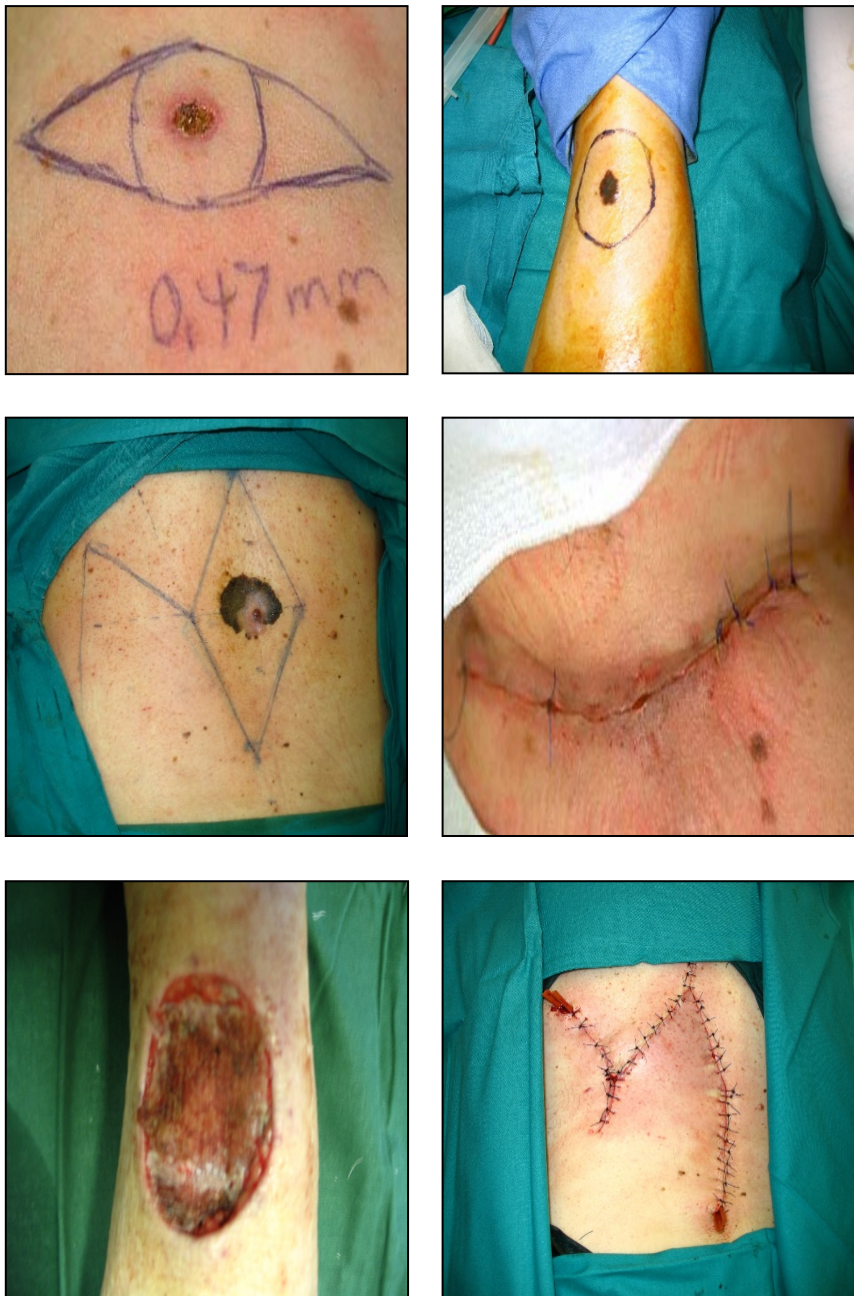Cilj hirurške terapije da se dobiju slobodne margine bez tumorskih ćelija kako bi se spriječio recidiv bolesti. Danas, zlatni standard u hirurškom liječenju melanoma je sljedeći: ekscizionna biopsija promjene kojim se potvrđuje klinička dijagnoza melanoma. Potom slijedi druga hirurška intervencija, reekscizija dijela kože oko postoperativnog ožiljka ili rane do mišićne fascije u dubinu ili tabule eksterne ukoliko se radi o poglavini (23).

Preporučene širine margina reekscizije prema evropskim smjernicama za liječenje melanoma su sljedeće:

Tabela 9. Širina margina resekcije prema debljini melanoma po Breslowu

Debljina po Breslovu	Margine resekcije (cm)
Melanom <i>in situ</i>	0,5 cm
Do 2 mm	1 cm
Preko 2 mm	2 cm

Najbolje je da se reekscizija uradi u prvih šest nedjelja nakon ekscizionne biopsije. Na osnovu stadijuma bolesti Onkološki konzilijum bolesti donosi odluku da li se treba u istom aktu uraditi i biopsija limfnog čvora stražara. Reekscizija se radi u lokalnoj ili opštoj anesteziji. Nastali defekt se može rekonstruisati različitim rekonstruktivnim tehnikama koje uključuju direktnu suturu, autotransplantat i lokalne reznjeve u zavisnosti od opšteg stanja pacijenta, veličine i lokalizacije defekta. Manje margine resekcije su dozvoljene za funkcionalne regije kao što su poglavina, lice, kapci, usne i nos. Za ostale regije je bitna radikalnost po principima onkološke doktrine . Za akralni i lentiginozni subungvalni melanom je indikovana funkcionalna amputacija do prvog zgloba proksimalno od melanoma na šakama, a do prvog metatarzofalangealnog zgloba na stopalima. Kod ranih subungvalnih melanoma moguće je izbjeći amputaciju i u tom slučaju je indikovana ekscizija melanoma 1-3 mm u klinički zdravu kožu uz rekonstrukciju defekta transplantatom kože pune debljine (20,23).

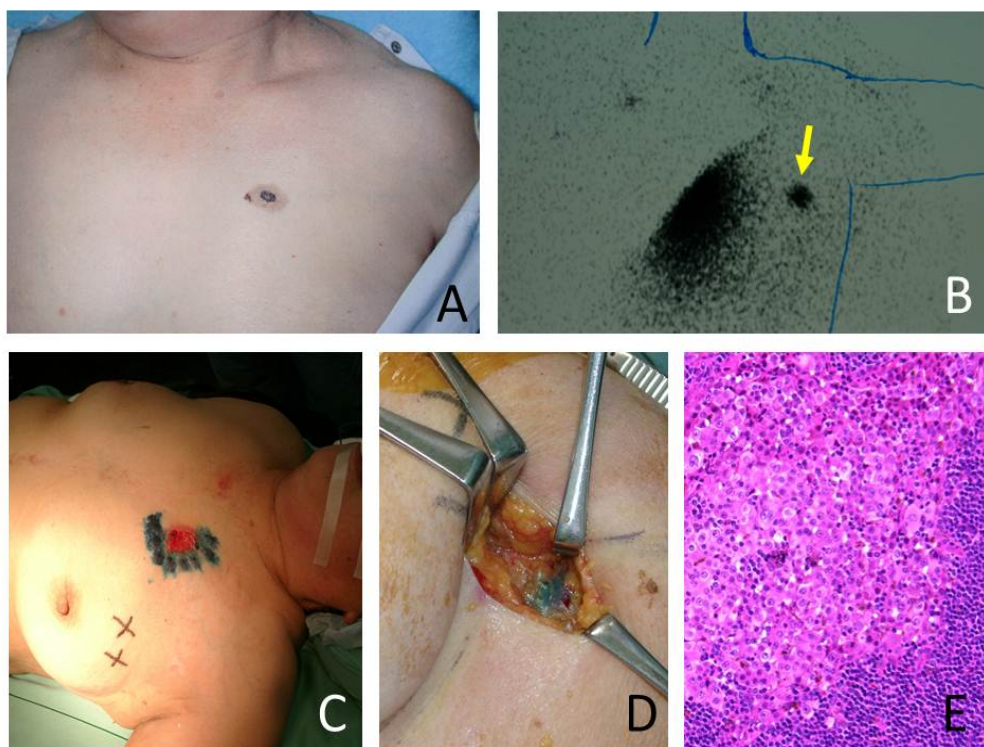


Slika 12. Prikaz rekonstrukcije defekta nakon reeksizije direktnom suturom, autotransplantatom kože i lokalnim režnjem.

7.2 Hirurška kontrola regionalnih limfnih čvorova

Detekcija metastaza u regionalnim limfnim čvorovima je najvažniji prognostički faktor u ranom stadijumu melanoma. Biopsijom limfnog čvora stražara se indentifikuju klinički neprimjetne metastaze (nepalpabilne i UZ nedetektabilne). SLN je dijagnostičko-prognostička i dobro standardizovana objektivna metoda kojom se određuje stadijum bolesti i postavlja indikacija za terapijsku disekciju i/ili adjuvantnu terapiju. Ova metoda statistički značajno produžava period bez bolesti, ali ne utiče na ukupno preživljavanje. U Sanbelt (engl. Subelt) studiji destogodišnje preživljavanje specifično za melanom bilo je znatno veće kod pacijenata kojima je učinjena disekcija regionalnog limfnog basena poslije nalaza mikrometastaza u limfnom čvoru stražaru (20,24).

Prema evropskim smjernicama, indikacije za SLN su: klinički i ultrazvučno neizmjenjeni limfni čvorovi i odsustvo udaljenih metastaza (N0, M0), debljina melanoma, Breslow \geq od 1mm, debljina melanoma Breslow \leq 1 mm uz dodatne faktore rizika ulceracija, jedna ili više mitozu ili IV stepen invazije po Klarku. SLN je indikovano u slučaju i mikrosatelitoze u patohistološkom nalazu primarnog melanoma. SLN je tehnički izazovna procedura kod regije glave i vrata zbog anatomskih karakteristika i nepredvidive limfne drenaže gdje se mogu naći multipli limfni drenažni bazeni. Na gama kameri se mogu superponirati scintigrafski signali radiofarmaka ubrizganog oko ožiljka pa se predlaže primjena manjih doza radiofarmaka. Prema preporukama Evropskog udruženja za nuklearnu medicinu, Evropskog udruženja za istraživanje i liječenje karcinoma kao i Američkog udruženja za kliničku onkologiju i Američkog društva za hiruršku onkologiju za biopsiju limfnog čvora stražara koristi se dvostruko mapiranje (scintigrafija i metilensko-plavo prebojavanje). Biopsija limfnog čvora stražara je neophodna u dijagnostici, određivanju stadijuma bolesti i liječenju oboljelih od melanoma i neophodno je sprovesti u specijalizovanim ustanovama.



Slika 13. Tehnika označavanja i biopsija limfnog čvora stražara (SLNB). (A) Primarni melanom na lijevoj strani prednjeg zida grudnog koša. (B) Limfoscintigrafija pokazuje akumulaciju tehnećijuma (^{99}Tc) koji je intradermalno injektovan oko primarnog melanoma u lijevoj aksili. (C) Intradermalna injekcija metilenskog plavog oko primarnog melanoma. (D) Ekploracija mjesta limfnog čvora stražara pomoću probe gama kamerom. (E) Histopatološka detekcija mikroskopskih metastaza u limfnom čvoru.

7.3 Hirurgija metastaza u regionalnim limfnim čvorovima.

Terapijska disekcija regionalnih limfnih basena

Indikacija za terapijsku disekciju regionalnog limfnog bazena su klinički i radiološki verifikovane makrometastaze i mikrometastaze detektovane biopsijom limfnog čvora stražara. Terapijska disekcija regionalnog limfnog čvora podrazumjeva evakuaciju svih limfnih čvorova u sastavu limfnog bazena, sem na vratu gdje se preporučuje funkcionalna disekcija. Postoje standardne hirurške tehnike kojih se treba pridržavati shodno principima onkološke doktrine (20,25).

U pazušnoj jami, disekcija podrazumijeva evakuaciju sva tri nivoa (sprata) limfnih čvorova.

U preponama podrazumijeva otklanjanje svih površnih i dubokih limfnih čvorova u regiji femoralnog trougla.

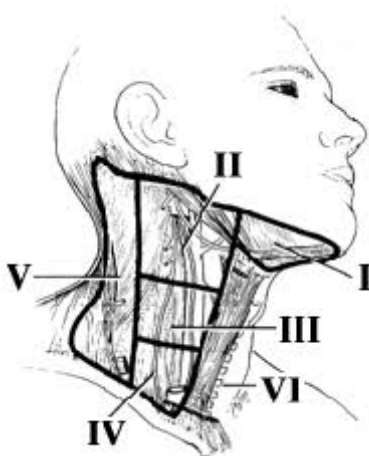
Ilijačna disekcija podrazumijeva uklanjanje svih limfnih čvorova duž ilijačnih krvnih sudova u slučaju detekcije izmijenjenih limfnih čvorova dijagnostifikovanih ultrazvučno i/ili CT/MRI. Ilijačna disekcija se može izvesti i u slučaju više od tri pozitivna limfna čvora nakon disekcije ingvinuma ili ukoliko je pozitivan Klokeov (*Cloquet*) limfni čvor, ali ova procedura nije standardna terapija i radi se samo u nekim centrima.

Terapijska disekcija metastaza melanoma u regiji glave i vrata je specifična, izvodi se funkcionalna disekcija po sljedećim smjernicama: Ukoliko je primarni melanom lokalizovan na koži lica, parotidnomasterične regije i poglavine ispre ušne školjke i sredine tjemena u koronarnoj ravni, a postoje klinički i ultrazvučno izmijenjeni limfni čvorovi u parotidnoj pljuvačnoj žlijezdi i/ili vratu indikovana je totalna parotidektomija i funkcionalna radikalna disekcija vrata sa uklanjanjem limfnih čvorova I do V nivoa vrata. Ukoliko je primarni melanom lokalizovan na koži poglavine iza ušne školjke, a postoje klinički i ultrazvučno izmijenjeni limfni čvorovi, indikovana je proširena radikalna disekcija limfnih čvorova vrata sa uklanjanjem limfnih čvorova II, III, IV i V nivoa, retroaurikularnih, okcipitalnih i nuhalnih limfnih čvorova. Ukoliko je primarni melanom lokalizovan na koži donje trećine vrata, postoje klinički i ultrazvučno izmijenjeni limfni čvorovi, indikovana je funkcionalna radikalna disekcija limfnih čvorova vrata sa uklanjanjem limfnih čvorova III, IV i V nivoa.

7.4 Biopsija limfnog čvora stražara melanoma glave i vrata

Kada nakon ekscizije primarnog melanoma kože lica, poglavine, parotidomasterične regije i vrata ne postoje klinički i ultrazvučno izmijenjeni limfni čvorovi indikovana je biopsija limfnog čvora stražara prema važećim indikacijama. Ukoliko se patohistološki potvrdi postojanje mikrometastaza u limfnom čvoru indikuje se terapijska disekcija vrata po gore navedenim smjernicama u zavisnosti od lokalizacije primarnog melanoma. Ako

patohistološki nalaz sentinel biopsije limfnog čvora ne potvrdi postojanje mikrometastaza u limfnom čvoru indikuje se kliničko i ultrazvučno praćenje. Kada se tokom kontrolnog pregleda radiološki detektuje sumljiv limfni čvor idikuje se ekstirpacija istog i dalje hirurško liječenje u zavisnosti od patohistološkog nalaza.



Slika 14. Limfni čvorovi u regiji vrata

Tabela 10. Preporuke za adekvatnu resekciju regionalnih limfnih basena

Regija	Preporuke za adekvatnu resekciju
Glava i vrat	Minimum 15 uklonjenih limfnih čvorova Lice, uvo, prednji dio skalpa: totalna parotidektomija i radikalna disekcija vrata Zadnja strana poglavine: proširena radikalna disekcija vrata koja obuhvata i subokcipitalne, retroaurikularne i nuhealne čvorove. Za ovu specifičnu lokalizaciju disekcija se smatra adekvatnom ako je još najmanje pet limfnih čvorova uklonjeno u navedenoj regiji.
Gornji ekstremitet	Minimum 10 uklonjenih limfnih čvorova Disekcija pazušne jame uključuje najmanje 10 limfnih čvorova nivoa I i nivoa II Disekcija čvorova nivoa III ukoliko su klinički zahvaćeni M.pectoralis minor je odvojen ili skinut
Donji ekstremitet	Minimum pet čvorova Kod nepalpabilnih čvorova dovoljna je površna ingvinalna disekcija

	Ukoliko je Cloquet čvor pozitivan indikovana je duboka ingvinalna disekcija
Desekcija limfnog čvora za recidivantni čvor	Dijagnoza recidiva u limfnom čvoru se obavlja iglenom aspiracijom praćena odgovarajućom kompletnom disekcijom limfnog bazena prema gore navedenim preporukama

7.5 Hirurgija lokalnog recidiva, satelitskih i in transit metastaza

Lokalni recidiv se može javiti nakon nekompletno ekscidiranog primarnog melanoma kada se tumor javi na ili oko ožiljka. Lokalna metastaza ili satelitoza nalazi se oko 2 cm oko tumora. *In transit* metastaza se nalazi na putu do regionalnog limfnog bazena i može biti kožna ili potkožna. Terapija izbora je hirurgija lokalnog ili regionalnog recidiva koja podrazumijeva eksciziju u cjelosti do klinički zdravih rubova kože. Za neresktabilne satelitske i *in transit* metastaze treba razmotriti druge metode liječenja.

7.6 Hirurgija diseminovanog melanoma

Indikaciju za hirurško liječenje udaljenih metastaza donosi onkološki konzilijum nakon uvida u opšte stanje pacijenta i proširenost bolesti. Hirurgija može da bude terapija izbora nakon opsežnih ispitivanja kojima se potvrđuje da su metastaze pojedinačne. U terapiji diseminovanog melanoma, hirurško liječenje može da se primijeni u palijativne svrhe u cilju ublažavanja tegoba pacijenta.

7.7 Hirurgija melanoma kod djece

Hirurška dijagnostika i hirurška terapija primarnog melanoma kod djece se ne razlikuje od protokola koji važi i za odrasle osobe.

7.8 Hirurgija melanoma kod trudnica

Hirurški tretman primarnog melanoma kod trudnica isti je kao i kod odraslih osoba. Limfoscintigrafija je bezopasna procedura za trudnoću i može se izvoditi. Ukoliko se planira opšta anestezija, većina hirurga odlaže intervenciju do završetka porođaja. S obzirom da su opisane alergijske reakcije na metilensko plavilo, njegova primjena je kontraindikovana u trudnoći.

8. MELANOM SLUZNICE GLAVE I VRATA

Melanom sluznice regije glave i vrata čini oko 8–10% svih melanoma u ovoj anatomske oblasti. Najčešće se razvija na sluznici nosne duplje i paranazalnih šupljina (75%), dok je druga po učestalosti lokalizacija sluznica usne duplje (25%). U usnoj duplji, melanom se najčešće lokalizuje na tvrdom i mekom nepcu, gingivi, kao i na sluznici usana i obraza. Ostale lokalizacije su sluznica oka, hipofarinksa, larinksa i moždanica. Mukozni melanom glave i vrata najčešće se javlja u starijoj životnoj dobi, između pete i osme decenije, sa približno jednakom učestalošću kod oba pola (26).

Kao faktori rizika za nastanak ovog melanoma navode se pozitivna porodična anamneza na melanom, prisustvo nevusa na sluzokoži, izloženost inhalacionim karcinogenima, kao i pušenje. Prekomjerna ekspresija C-KIT gena prisutna je u više od 80% primarnih mukoznih melanoma, dok se somatske mutacije ovog gena registruju u 10–30% slučajeva. Mutacije u BRAF genu značajno su rjeđe i nalaze se u manje od 10% slučajeva, za razliku od kožnog melanoma, gdje su prisutne u 50–70% bolesnika. Somatske mutacije RAS gena identifikuju se u približno 20% slučajeva, dok je njegova prekomjerna ekspresija zabilježena u više od 90% tumora. Ove genske alteracije imaju značajan klinički značaj, jer su u savremenim istraživanjima ciljani inhibitori ovih signalnih puteva pokazali efikasnost u sistemskoj terapiji melanoma (27).

8.1 Klasifikacija melanoma sluznice glave i vrata

Američki združeni komitet za rak definisao je TNM klasifikaciju za mukozni melanom glave i vrata, dok za melanome sluznica drugih lokalizacija takva klasifikacija još uvijek nije uspostavljena.

Tabela 11. TNM klasifikacija melanoma sluznice glave i vrata

Stadijum	
T	T3 bolest na sluznicama T4a umjereno uznapredovala bolest; tumor uključuje duboka meka tkiva, hrskavicu, kost ili kožu T4b veoma uznapredovala bolest: uključuje mozak, duru, bazu lobanje, kranijalne nerve IX, X, XI, XII, mastikatorni prostor, karotidne arterije, prevertebralni prostor ili medijastinalne strukture
N	Nx regionalni limfni čvorovi ne mogu da budu procjenjeni N0 bez metastaza u regionalnim limfnim čvorovima N1 metastaze u regionalnim limfnim čvorovima
M	M0 nema udaljenih metastaza M1 udaljene metastaze
Gradus G	Gx gradus ne može da bude procjenjen G1 dobro diferenciran G2 umjereno diferenciran G3 slabo diferenciran G4 nediferenciran

Tabela 12. Klinička klasifikacija mukoznog melanoma glave i vrata

Klinički stadijum			
III	T3	N0	M0
IVA	T4a	N0	M0
	T3-T4a	N1	M0
IV B	T4b	bilo koji N	M0
IVC	bilo koji T	bilo koji N	M1

8.2 Hirurško liječenje primarnog melanoma sluznice glave i vrata

Prije donošenja odluke o hirurškom liječenju potrebno je sprovesti kompletan klinički pregled pacijenta. Pregled obuhvata indirektni pregled ogledalom, kao i fiberoptičku vizuelizaciju sluznice regije glave i vrata. U slučaju prisustva sumnjivih lezija indicirana je ekscizionna biopsija radi postavljanja definitivne dijagnoze. Nakon potvrde bolesti patohistološkom analizom, pristupa se procjeni lokalne i regionalne proširenosti bolesti primjenom MSCT i MRI dijagnostičkih metoda. Za evaluaciju udaljenih metastaza koriste se MSCT grudnog koša, abdomena i male karlice, ili PET skeniranje.

Hirurška terapija podrazumijeva *en bloc* resekciju tumora sa sigurnosnom mukoznom marginom od 1,5 do 2 cm. Radi postizanja adekvatne, tumorski negativne margine, u pojedinim slučajevima je neophodno uraditi parcijalnu resekciju maksile ili mandibule. Svim pacijentima se preporučuje prestanak pušenja. Totalna laringektomija, hemilaringektomija i supraglotična laringektomija su indikovane u slučajevima mukoznog melanoma larinksa (26,27).

8.3 Smjernice za liječenje sinonazalnog mukoznog melanoma glave i vrata

Široka resekcija primarnog tumora i adjuvantna radioterapija primarnog mjesta su indikovane stadijumu III I IVA. Prema dosadašnjim istraživanjima je pokazano da adjuvantna radioterapija omogućava bolju lokalnu kontrolu bolesti. Za stadijum IVB i IVC indikovane su primarna radioterapija, sistemska terapija ili uključivanje u kliničke studije sa novim lijekovima za mukozni melanoma (26,27).

Tabela 13. Liječenje sinonazalnog mukoznog melanoma

Klinički stadijum		Primarno liječenje
III	T3 N0 M0	En bloc resekcija + adjuvantna radioterapija mjesta primarnog tumora
IVA	T4a N0 M0	En bloc resekcija + adjuvantna radioterapija mjesta primarnog tumora
	T3-T4a N1 M0	En bloc resekcija + disekcija vrata + adjuvantna radioterapija mjesta primarnog tumora
IVB	T4b bilo koji N M0	Klinička studija ili primarna radioterapija ili sistemska terapija
IVC	bilo koji T, bilo koji N M1	Klinička studija ili primarna radioterapija ili sistemska terapija ili suportivna terapija

8.4 Smjernice za liječenje mukoznog melanoma usne duplje, orofarinksa i hipofarinksa

Kod stadijuma III i IVA indikovane su resekcija primarnog tumora, elektivna disekcija vrata i adjuvantna radioterapija mjesta primarnog tumora. Za stadijum IVB i IVC indikovane su primarna radioterapija, sistemska terapija ili uključivanje u kliničke studije sa novim lijekovima za mukozni melanoma (26,27).

Tabela 14. Liječenje mukoznog melanoma usne duplje, orofarinksa i hipofarinksa

Klinički stadijum		Primarno liječenje
III	T3 N0 M0	En bloc resekcija + elektivna disekcija vrata+ adjuvantna radioterapija mjesta primarnog tumora
IVA	T4a N0 M0 T3-T4a N1 M0	En bloc resekcija +elektivna disekcija vrata+ adjuvantna radioterapija mjesta primarnog tumora En bloc resekcija +disekcija vrata+ adjuvantna radioterapija mjesta primarnog tumora
IVB	T4b bilo koji N M0	Klinička studija ili primarna radioterapija i/ili sistemska terapija
IVC	bilo koji T, bilo koji N M1	Klinička studija ili sistemska terapija ili primarna radioterapija ili suportivna terapija

8.5 Praćenje pacijenata sa mukoznim melanomom glave i vrata

Pregledi se obavljaju jednom u tri mjeseca u prvoj godini, svakih dva do šest mjeseci u drugoj godini, od treće do pete godine na četiri do osam mjeseci i poslije pete godine jednom godišnje. Kod pacijenata koji su podvrgnuti radioterapiji neophodno je praćenje TSH jednom u šest do dvanaest mjeseci

8.6 Melanom drugih sluznica

Melanomi sluzokože predstavljaju rijetke tumore koji se odlikuju jako lošom prognozom. Njihovo liječenje predstavlja značajan izazov u kliničkoj praksi. Zbog toga je pacijente sa ovim oblikom melanoma neophodno upućivati u specijalizovane ustanove radi adekvatne dijagnostike i terapije. Tu spadaju melanomi anorektalne regije, melanomi jednjaka, melanoma muškog genitourinarnog trakta, melanomi vulve i vagine.

9. MEDIKAMENTNA TERAPIJA MELANOMA

Imunoterapija, selektivni BRAF inhibitori, MEK inhibitori i C-KIT inhibitori pokazali su značajnu antitumorsku aktivnost kod pacijenata sa metastatskim melanomom. Prema rezultatima prospektivnih randomizovanih studija, ovi lijekovi su doveli do poboljšanja ukupnog preživljavanja i stope odgovora na terapiju. Prije odabira terapije, tumorsko tkivo, po mogućnosti iz metastatskih lezija, treba testirati na specifične genske mutacije (BRAF, C-KIT, NRAS). Prisustvo navedenih genskih mutacija ima ključnu ulogu u odabiru pacijenata za ciljanu (target) terapiju ili imunoterapiju.

9.1 Adjuvantna terapija

Adjuvantna terapija u širem smislu podrazumijeva primjenu sistemske terapije poslije kompletne hirurške resekcije melanoma sa visokim rizikom za relaps bolesti bez obzira da li se radi o lokalizovanom melanomu (stadijum I i II) ili metastatskom melanomu (stadijum III i IV). Cilj ove terapije je da se produži period bez bolesti i ukupno preživljavanje pacijenta oboljelog od melanoma. Rezultati jednogodišne randomizovane studije su pokazali da primjena imunoterapije pembrolizumabom i novolumbom kao i kombinovane target terapije dabrafenibom i trametinibom su produžili preživljavanje bez bolesti i ukupno preživljavanje pacijenta. Zbog činjenice da je na našim prostorima primjena imunoterapije slabo dostupna, potrebno je motivisati pacijente sa visokorizičnim melanomom za učešće u kliničkim studijama (28).

9.2 Ciljna terapija i imunoterapija anti-PD1 antitijelima

U najnovijim randomizovanim studijama adjuvantne terapije pokazano je da primjena imunoterapije anti-CTLA-4 i anti-PD-1 antitijelima, kao i kombinacije BRAF i MEK inhibitora, dovodi do produženja preživljavanja pacijenata sa melanomom nakon kompletne hirurške resekcije regionalnih metastaza u limfnim čvorovima. Takođe, u jednoj studiji zabilježeno je

produženje preživljavanja i kod pacijenata nakon potpune hirurške resekcije solitarnih udaljenih metastaza. Adjuvantna terapija kombinacije dabrafenib i trametinib i imunoterapije anti-PD1 antitijelima, poslije resekcije regionalnih metastaza produžava preživljavanje bez bolesti i ukupno preživljavanje.

9.3 Hemioterapija u adjuvantnoj terapiji

Rezultati najmanje deset kontrolisanih studija pokazali su da primjena bilo kog vida hemioterapije, hemioterapije u kombinaciji sa nespecifičnom imunoterapijom (BCG; *Bacillus Calmette–Guérin vaccine*) ili biohemioterapije ne utiče na ukupno preživljavanje zbog čega se u ovoj indikaciji ne preporučuje.

9.4 Terapija citokinima

Najveći broj prospektivnih randomiziranih studija ispitivao je terapijske efekte primjene niskih, srednjih i visokih doza interferona- α u adjuvantnoj terapiji pacijenata sa stadijumom bolesti II i III. Na osnovu rezultata ECOG1684 studije primjene velikih doza interferon- α kod pacijenata u III stadijumu bolesti koji je doveo do produženog preživljavanja, FDA je odobrio terapiju visokim dozama interferona u stadijumu III. U Evropi je ova terapija odobrena 2007. godine. Ne postoji jedinstvena preporuka u davanju interferona, a na osnovu nedavno objavljene metaanalize svih dosadašnjih studija gdje nije utvrđena značajna razlika u efikasnosti različitih doza, šema i dužine davanja interferona (29).

FDA je 2011. godine odobrila primjenu interferona novije generacije, pegilovani interferona, kod pacijenata u III stadiju melanoma. Glavni nedostatak terapije interferonom- α i pegilovanim interferonom su brojna neželjena dejstva, među kojima su najčešća groznica, malaksalost, glavobolja i mijalgija. Rjeđe se mogu javiti ozbiljnije nuspojave, poput depresije i suicidalnih misli. Zbog mogućih neželjenih efekata, primjenu ove terapije potrebno je pažljivo razmotriti zajedno sa pacijentom, uz prethodno detaljno informisanje o potencijalnim rizicima i koristima liječenja

9.5 Target (ciljana) terapija uznapređovalog i/ili metastatskog melanoma

Ciljana terapija, u kombinaciji sa imunoterapijom, predstavlja osnovu modernog sistemskog liječenja metastatski proširenog melanoma. Razvoj novih lijekova značajno je poboljšao prognozu pacijenata koji su ranije imali očekivano preživljavanje od samo 6 do 8 mjeseci. Ova terapija zasniva se na inhibiciji signalnih puteva koji uzrokuju prekomjernu proliferaciju tumorskih ćelija. Istraživanja zloćudnih tumora pokazala su da melanomi često sadrže visok procenat mutacija u MAPK (mitogen-aktivirani protein kinaza) u ćelijskom signalnom putu. Neregulisana aktivacija MAPK puta dovodi do prekomjerne ćelijske proliferacije, stimulacije tumorske angiogeneze i sprječava apoptozu ćelija. Zbog prisustva specifičnih mutacija koje se nalaze samo u tumorskim ćelijama, terapija može ciljano djelovati na tumor, bez oštećenja zdravih ćelija. Glavni lijekovi koji se koriste za modulaciju mutiranih ćelijskih signala su BRAF i MEK inhibitori.

9.6 BRAF inhibitori

Kod 40 do 60% pacijenata sa melanomom prisutna je mutacija gena koji kodira serin-treonin-protein kinazu BRAF. Ova mutacija aktivira lančane reakcije u MAPK signalnom putu, što dovodi do prekomjerne proliferacije tumorskih ćelija. Najčešća mutacija je zamjena aminokiseline glutamina za valin na kodonu 600 (V600E), koja čini oko 90% svih BRAF mutacija, dok u preostalim slučajevima dolazi do zamjene valina za lizin (V600K).

Pacijenti kod kojih je potvrđena mutacija kandidati su za primjenu BRAF inhibitora. Ovi lijekovi selektivno djeluju na mutiranu BRAF kinazu u tumorskim ćelijama, blokirajući MAPK signalni put i time usporavajući proliferaciju tumorskog tkiva. Terapijski odgovor je obično brz i značajan, ali glavni problem predstavlja razvoj rezistencije. Najčešći mehanizmi rezistencije uključuju reaktivaciju MAPK puta novim mutacijama ili aktivaciju alternativnog puta preko COT kinaze (cancer Osaka thyroid kinase) (30).

Vemurafenib je prvi BRAF inhibitor koji se počeo koristiti u liječenju metastatskog melanoma. Djeluje tako što se vezuje za BRAF V600E domenu

i specifično inhibira aktivnost RAF kinaze, čime se sprječava dalja proliferacija tumorskih ćelija. U kliničkom istraživanju faze II kod pacijenata prethodno liječenih prvom linijom terapije, srednje trajanje odgovora na vemurafenib bilo je 6,7 mjeseci, dok je srednje ukupno preživljenje iznosilo 15,9 mjeseci, što predstavlja značajan napredak u odnosu na ranije terapijske pristupe.

Dalja istraživanja uporedila su primjenu vemurafeniba i monohemoterapije dakarbazinom kod neliječenih pacijenata i pokazala veću efikasnost vemurafeniba, sa ukupnim preživljenjem od 13,6 mjeseci naspram 9,7 mjeseci na dakarbazinu. Vemurafenib se primjenjuje oralno u obliku tableta, a standardna doza je 960 mg dva puta dnevno.

Najčešće nuspojave uključuju bol u zglobovima, osip, umor, gubitak kose, fotoosjetljivost, mučninu, proliv te pojavu keratoakantoma ili bazocelularnih karcinoma. Jedna od značajnijih nuspojava je produženje QT-intervalu, zbog čega je tokom terapije neophodno redovno kontrolisati EKG i nivo elektrolita. Ukoliko nalazi budu zabrinjavajući, terapija se može privremeno prekinuti, a zatim nastaviti nakon poboljšanja nalaza.

Zbog fotoosjetljivosti, pacijente treba upozoriti na izbjegavanje direktnog izlaganja suncu, nošenje zaštitne odjeće i korištenje krema sa zaštitnim faktorom SPF 50. Tokom terapije obavezne su redovne mjesečne dermatološke kontrole, a svaka sumnjiva lezija zahtijeva hiruršku eksciziju.

Drugi BRAF inhibitor koji se koristi za istu indikaciju je **dabrafenib**. Njegov način djelovanja razlikuje se od vemurafeniba – dabrafenib je reverzibilni ATP kompetitivni inhibitor koji selektivno blokira BRAF V600 kinazu i MAPK signalni put. Klinička ispitivanja pokazala su da primjena dabrafeniba kod pacijenata daje bolje ishode u odnosu na monohemoterapiju, a rezultati su slični, iako nešto slabiji, u poređenju sa vemurafenibom. Dabrafenib se primjenjuje oralno u obliku tableta, standardna doza je 150 mg dva puta dnevno. Lijek se može koristiti kao monoterapija ili u kombinaciji sa MEK inhibitorima. Najčešće nuspojave uključuju pojavu novih kožnih neoplazmi, poput bazocelularnih karcinoma, keratoakantoma i novih melanoma. Zbog toga su neophodne redovne dermatološke kontrole kako bi se ove promjene na vrijeme uočile i tretirale, a terapija mogla nastaviti. Moguće je i pojavljivanje novih tumora u drugim dijelovima tijela, kao što su gastrointestinalni trakt ili

područje glave i vrata, što zahtijeva privremeni prekid terapije. Dabrafenib može izazvati i oftalmološke nuspojave, uključujući uveitis, iritis ili RPED (retinal pigment epithelial detachment). Zbog toga je neophodna redovna kontrola kod oftalmologa tokom trajanja terapije, uz mogućnost prilagođavanja doze prema potrebi.

9.7 MEK inhibitori

MEK inhibitori su lijekovi koji blokiraju MEK kinazu, čime ometaju MAPK signalni put i sprečavaju proliferaciju tumorskih ćelija. Ovi lijekovi se koriste kod pacijenata koji su rezistentni na BRAF inhibitore, a najbolji efekat postiže se kada se primjenjuju u kombinaciji sa BRAF inhibitorima (30).

Trametinib je prvi MEK inhibitor odobren za liječenje metastatskog melanom. Djeluje kao reverzibilni i selektivni inhibitor MEK 1 i MEK 2 kinaza, koje su ključni dio MAPK signalnog puta kod melanoma sa BRAF V600 mutacijom. Klinička istraživanja su pokazala da pacijenti koji su primali trametinib imaju vrijeme do progresije bolesti od 4,8 mjeseci, dok je u skupini tretiranoj dakarbazinom ovo vrijeme iznosilo samo 1,5 mjeseci, što predstavlja značajan pomak u terapijskom odgovoru. Kod pacijenata koji su prethodno liječeni BRAF inhibitorima razvila se rezistencija na trametinib, pa lijek u toj situaciji nije djelovao. Trametinib se primjenjuje oralno, u obliku tableta od 2 mg jednom dnevno. Nuspojave su obično blage (stepen I i II), uključujući osip, proljiv i limfedem. Ozbiljnije nuspojave, poput kardiomiopatije i smanjenja ejskione frakcije, mogu se javiti, ali su uglavnom reverzibilnog karaktera. Pojava sekundarnih kožnih tumora nije zabilježena pri monoterapiji trametinibom .

9.8 Kombinacija BRAF i MEK inhibitora

BRAF i MEK inhibitori djeluju na istom MAPK signalnom putu, koji kod BRAF V600 mutiranih melanoma vodi do proliferacije tumora. Studije su pokazale da je efikasnost ciljne terapije najveća kada se koriste oba lijeka u kombinaciji u odnosu na monoterapiju. Najčešće se radi o kombinaciji **dabrafeniba i trametiniba**.

Kombinovana terapija smanjuje toksičnost i broj nuspojava, dok sama efikasnost raste. Stopa parcijalnih i kompletnih odgovora na kombiniranu terapiju iznosila je 76%, naspram 54% kod monoterapije. Preživljavanje pacijenata na kombinovanoj terapiji bilo je prosječno 25 mjeseci. Interpretacija preživljenja kod monoterapije otežana je jer su pacijentima omogućeni prelazak na kombinovanu terapiju nakon što je potvrđena njena veća efikasnost.

Lijekovi se primjenjuju oralno: **trametinib** 2 mg jednom dnevno i **dabrafenib** 150 mg dva puta dnevno. Kožne nuspojave rjeđe se javljaju pri kombinovanoj terapiji, ali je češća pojava povišene temperature i groznice koja je zabilježena kod 71% pacijenata naspram 26% na monoterapiji. Iako nuspojave nisu ozbiljne, potrebne su redovne kontrole i prilagođavanje doze prema potrebama pacijenata (30).

9.9 Imunoterapija kod uznapredovalog i/ili metastatskog melanoma

Imunoterapija predstavlja savremeni pristup sistemskom liječenju metastatskog melanoma. Njena glavna prednost u odnosu na ciljanu terapiju je što djeluje na sve melanome, bez obzira na prisutnost BRAF V600 mutacije. Osnova imunoterapije zasniva se na blokadi negativne regulacije imunološkog odgovora i pojačavanju imunološke aktivnosti usmjerene protiv tumorskih ćelija.

Kod melanoma su prisutni tumor infiltrirajući limfociti, ali oni često imaju smanjenu sposobnost proliferacije, produkcije citokina i uništavanja tumorskih ćelija unutar mikrookoliša tumora. Njihovo prisustvo uzrokuje povećanu ekspresiju PD-L1 molekula na tumorima, što iscrpljuje T-limfocite i smanjuje efektivnost imunološkog odgovora.

Melanomi posjeduju veliki broj somatskih mutacija, koje dovode do stvaranja antigena specifičnih za tumore i predstavljaju ciljana mjesta za primjenu imunoterapije, odnosno inhibitora kontrolnih tačaka. Glavne kontrolne tačke imunološkog odgovora su molekule **CTLA-4** i **PD-1**.

CTLA-4 (cytotoxic T-lymphocyte antigen 4) je receptor na T-limfocitima. Kada se veže za ligand B7, koji tumor može eksprimirati, dolazi do inhibicije aktiviranih T-limfocita, što funkcionira kao prirodna “kočnica” imunološkog odgovora. Monoklonska antitijela **anti-CTLA-4** sprječavaju ovu inhibiciju i pojačavaju antitumorski odgovor.

PD-1 (programmed cell death 1) je drugi ključni receptor na aktiviranim T-limfocitima. Kada PD-1 receptor veže svoj ligand PD-L1, koji tumori često eksprimiraju, dolazi do suprimiranja T-limfocita i smanjenja antitumorskog odgovora. Monoklonska antitijela koja ciljaju **PD-1** ili **PD-L1** ponovo aktiviraju T-limfocite i pojačavaju imunološki odgovor.

Primjena imunoterapije razlikuje se od ciljane terapije i hemoterapije. Na početku terapije inhibitorima kontrolnih tačaka pacijenti ponekad doživljavaju privremeno pogoršanje bolesti ili pojavu novih lezija prije nego što dođe do stabilizacije. To je posljedica dodatne infiltracije tumora limfocitima, zbog čega tumor može izgledati veći. Vrijeme do vidljivog terapijskog odgovora je duže nego kod drugih oblika liječenja, ali kada odgovor nastupi, njegov efekt traje dugo i može se zadržati čak i nakon prestanka terapije (31).

Procjena imunološkog odgovora

Pacijente možemo podijeliti u četiri grupe prema uspješnosti imunološkog odgovora:

1. Potpuni odgovor (CR, Complete Response) – nestanak svih tumorskih lezija bez pojave novih.
2. Parcijalni odgovor (PR, Partial Response) – smanjenje tumorske mase za $\geq 50\%$, dok druge lezije mogu progredirati ili nastati nove.
3. Stabilna bolest (SD, Stable Disease) – bolest ne napreduje, ali ni ne regredira dovoljno da bi se smatrala oporavkom.
4. Progresivna bolest (PD, Progressive Disease) – povećanje tumorske mase $\geq 25\%$.

Svaka kategorija se potvrđuje kontrolom nakon četiri sedmice, kako bi se osiguralo dovoljno dugo trajanje terapije i izbjeglo prerano prekidanje liječenja.

9.10 Imunoterapija blokadom CTLA-4

Ipilimumab je monoklonsko antitijelo koje se veže za CTLA-4 receptor na T-limfocitima, sprječavajući inhibiciju aktivnih ćelija. Odobren je 2011. godine i značajno produžava ukupno preživljenje pacijenata sa metastatskim melanomom. Studije pokazuju da 20–26% pacijenata preživi najmanje tri godine. Nuspojave su često ozbiljne i uključuju enterokolitis, hepatitis i poremećaje endokrinog sistema. Pojavljuju se u 72% slučajeva, a 24% njih su visokog gradusa. Te nuspojave reagiraju na kortikosteroide i druge imunomodulatorne lijekove. Terapijski protokol: 3 mg/kg intravenski, svake tri sedmice, ukupno četiri ciklusa.

9.11 Imunoterapija blokadom PD-1

Nivolumab i **pembrolizumab** ciljaju PD-1 receptor i sprječavaju njegovo vezanje za PD-L1, čime se obnavlja antitumorski odgovor. Studije pokazuju bolje rezultate u odnosu na hemoterapiju i ipilimumab. Prednost inhibitora PD-1 je manja toksičnost i rjeđi neželjeni efekti. Jedini faktor koji može smanjiti terapijski odgovor je izostanak PD-L1 ekspresije tumora. Najčešće nuspojave su slabost, svrab, osip, bolovi u zglobovima, mučnina, proljiv i hipertireoza. Ozbiljnije nuspojave se javljaju u oko 1% pacijenata i uključuju kolitis, dermatitis, pneumonitis, hepatitis i bubrežnu disfunkciju. Većina nuspojava je reverzibilna primjenom imunosupresije.

9.12 Kombinovana terapija anti-CTLA-4 i anti-PD-1

Zahvaljujući imunoterapiji, liječenje metastatskog melanoma doživjelo je značajan napredak. Budući da **anti-CTLA-4** i **anti-PD-1** djeluju na različita ciljna mjesta u imunološkom odgovoru, istraživači su isprobali njihovu zajedničku primjenu.

Kombinacija **nivolumaba** i **ipilimumaba** pokazala je bolji antitumorski odgovor u odnosu na monoterapiju, ali je istovremeno povećala i toksičnost terapije. Ova kombinacija pojačava aktivnost efektorskih T-limfocita u mikrookolišu tumora i povećava ukupnu antitumorsku reakciju. Studija CheckMate 067 dala je najopsežnije podatke o kombinovanoj primjeni.

Uprkos težini nuspojava zbog značajno boljeg antitumorskog odgovora kombinovana terapija nivolumaba i ipilimumaba odobrena je od FDA kao prva linija terapije u uznapredovalom BRAF negativnom melanomom (32).

Tabela 15. Rezultati CheckMate 067 studije jasno pokazuju da kombinovana terapija ima najbolji terapijski učinak, ali i veću učestalost teških nuspojava.

Terapija	Preživljavanje bez progresije (mjeseci)	Objektivni odgovor (%)	Toksičnost gradusa 3/4 (%)	Najčešće nuspojave	Napomene
Ipilimumab (monoterapija)	2.9	19	27	Umor, dijareja, osip, artralgija	Nuspojave češće nego kod PD-1 inhibitora
Nivolumab (monoterapija)	Nije navedeno	44	16	Umor, slabost, pruritus, proliv	Manja toksičnost rjeđe nuspojave od Ipilimumab
Kombinacija nivolumab + ipilimumab	11.5	58	55	Dijareja, umor, pruritus	36% pacijenata prekinulo terapiju zbog nuspojava, ali 67% i dalje imalo objektivni odgovor; odobrena kao prva linija za BRAF negativni melanom

9.13 Hemioterapija melanoma

Prema važećem AJCC sistemu nema indikacija za primjenu hemioterapije kod melanoma u stadijumu 0, I i II i resektabilnom III stadijumu. Primjena dakarbazina u IV stadijumu bolesti, koji se nekada koristio kao najčešći citostatik u liječenju metastatskog melanoma, danas ima smisla samo kada su sve terapijske mogućnosti iscrpljene uključujući i učešće u kliničkim studijama (33).

9.13.1 Liječenje pacijenata sa „in transit“ i /ili satelitskim metastazama

Kod pacijenta sa *in transit* i /ili satelitskim metastazama prvo treba razmotriti hirurško liječenje. Ukoliko nakon hirurškog liječenja nema znakova bolesti može se primijeniti imunoonkološka terapija (nivolumab ili pembrolizumab) ili BRAF i MEK inhibitori ili interferon alfa. Kod pacijenta kod kojih nije indikovana hirurška terapija preporuka je primjena sistemske terapije nivolumab ili pembrolizumab ili BRAF i MEK inhibitori.

9.13.2 Liječenje metastatskog melanoma u IV stadijumu bolesti

Primjena sistemske citostatske terapije je indikovana kod metastatskog melanoma u IV stadijumu bolesti ukoliko nam nisu dostupni target lijekovi, imunoterapija ili uključivanje u kliničke studije. Dakarbazin je danas najčešće korišćen citostatik kod metastatskog melanoma i smatra se referentnim lijekom za sistemsku hemioterapiju. Kao monoterapija takođe se koriste i cisplatin, karboplatin i vindezin. Polihemioterapija koja sadrži cisplatin, vindezin i dakarbazin se može primijeniti kod pacijenata sa progresijom tokom prethodne sistemske terapije ili inicijalno brze progresije bolesti. Ona povećava stopu objektivnog odgovora, ali nema uticaja na ukupno preživljavanje. Biohemioterapija, kombinacija citostatika sa IL-2 ili INF-alfa ostvaruje veći stepen objektivnog odgovora bez produženja perioda preživljavanja, ali zbog značajnog povećanja toksičnosti ne preporučuje se u svakodnevnoj praksi (34).

9.14 Radioterapija melanoma

Radioterapija ima ograničenu ulogu u liječenju melanoma, jer je ovaj tumor jedan od najmanje radiosenzitivnih među karcinomima kože. Ipak, može biti korisna u određenim situacijama, posebno kod lentigo melanoma kada hirurško liječenje nije moguće. To se najčešće odnosi na starije pacijente sa komorbiditetima ili kada lokalizacija i veličina tumora (npr. lice ili uho) onemogućavaju hiruršku eksciziju. Primjenom različitih režima frakcioniranja može se postići lokalna kontrola bolesti u 85–90% slučajeva. Adjuvanta postoperativna radioterapija se može sprovesti kod pacijenata koji imaju rizik za lokalni relaps bolesti, a nakon procjene potencijalne koristi u odnosu na

moгуće terapijske komplikacije radioterapijskog tretmana. Tako se ona često koristi u palijativne svrhe, posebno za smanjenje simptoma kod metastatskog melanoma (35). Najčešće se primjenjuje kod metastaza u mozgu, kostima ili u slučaju kompresije kičmene moždine. Osim smanjenja tumorske mase, visoke frakcionirane doze mogu doprinijeti i smanjenju otpornosti tumora na hemoterapiju.

9.15 Praćenje pacijenata sa melanomom

Učestalost kontrolnih pregleda i dijagnostičkih procedura zavisi od stadijuma bolesti.

Za melanome niskog rizika (stadijum *in situ* i IA): klinički pregled. Kontrole se rade svakih šest mjeseci tri godine, potom jednom godišnje do deset godina.

Za melanome srednjeg rizika (stadijum IB-IIB): klinički pregled, detekcija satelitskih i *in transit* metastaza, LDH, S100, ultrazvučni pregled regionalnih limfnih bazena. Pregledi se rade na svaka tri mjeseca prve tri godine, potom na šest mjeseci četvrte i pete godine, a zatim jednom godišnje do desete godine.

Za melanome visokog rizika (stadijum IIC-III): klinički pregled, detekcija satelitskih i *in transit* metastaza, LDH, S100, ultrazvučni pregled regionalnih limfnih bazena. Pregledi se rade na svaka tri mjeseca prvih pet godina, a potom na šest mjeseci do desete godine. MSCT pregledi se obavljaju na šest do dvanaest mjeseci tokom prvih pet godina ili ranije u slučaju povišenih vrijednosti LDH ili S100. Pacijenti kod kojih nije urađen SLNB potrebno je raditi radiografiju pluća i srca, ultrazvučni pregled regionalnih limfnih bazena, abdomena i male karlice, LDH i S100.

Za IV stadijum inicijalna dijagnostika i kasnije dijagnostičke procedure zavise od primijenjene terapije (36).

Tabela 16. Tabela praćenja u mjesečnim intervalima sa preporučenim pregledima

Stadijum	Fizikalni pregled	UZ pregled LČ	Lab C100B	MSCT pregledi
godina	1-3 4+5 6-10	1-3 4+5 6-10	1-3 4+5 6-10	1-3 4+5 6-10
IA*	6m.12m.12m	- - -	- - -	- - -
IB-IIB	3m.6m.6-12m	6m** -	3m. - -	- - -
IIC-IV***	3m.3m.6m.	3m. 6m. -	3m. 6m.-	6m.--

9.16 Palijativna i suportivna njega

Palijativna i suportivna njega kod melanoma usmjerena je na ublažavanje simptoma bolesti, smanjenje nuspojava liječenja i poboljšanje kvaliteta života pacijenta, naročito kod uznapredovalih i metastatskih stadija. Palijativna njega se ne odnosi samo na terminalnu fazu bolesti, već se uvodi već pri postavljanju dijagnoze uznapredovalog melanoma i sprovodi se paralelno sa onkološkim liječenjem.

Osnovni aspekt palijativne njege je kontrola bola, koja se provodi prema principima postepene analgetske terapije, od neopioidnih analgetika kod blažih bolova do jakih opioida kod intenzivnih bolova. Pored toga, često se koriste i adjuvantni lijekovi, naročito kod neuropatskog bola. Važan dio njege čini i liječenje simptoma uzrokovanih metastazama. Kod metastaza u mozgu primjenjuju se kortikosteroidi radi smanjenja edema, a često i radioterapija. Metastaze u kostima zahtijevaju primjenu analgetika, bisfosfonata i ponekad lokalnu radioterapiju radi ublažavanja bola. Kod plućnih metastaza naglasak je na ublažavanju dispneje primjenom kisika i odgovarajućih lijekova, dok se kod zahvaćenosti jetre nastoje kontrolisati simptomi poput mučnine i ascitesa.

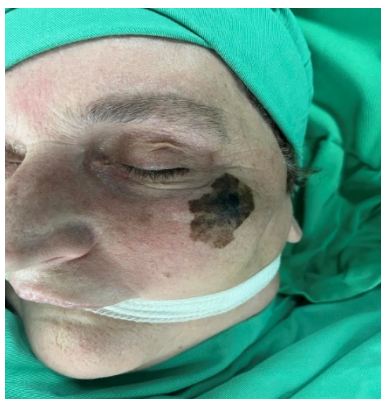
Osim bola, pažnja se posvećuje i drugim simptomima kao što su mučnina, povraćanje, umor, gubitak apetita i opšta slabost. Ovi simptomi se tretiraju odgovarajućim lijekovima i nutritivnom podrškom. Poseban izazov predstavljaju kožne promjene i ulceracije, koje zahtijevaju adekvatnu lokalnu njegu kako bi se spriječile infekcije i smanjila nelagoda.

Supportivna njega obuhvata sve mjere koje pomažu pacijentu tokom aktivnog liječenja melanoma, uključujući hirurgiju, imunoterapiju i ciljanu terapiju. Veliki značaj ima prepoznavanje i liječenje nuspojava savremenih terapija, naročito imunoterapije, koja može dovesti do autoimunih komplikacija kao što su kolitis, dermatitis ili hepatitis, koje se najčešće liječe kortikosteroidima. Ciljana terapija takođe može izazvati neželjene efekte poput osipa, povišene temperature i umora, što zahtijeva kontinuirano praćenje i prilagođavanje terapije.

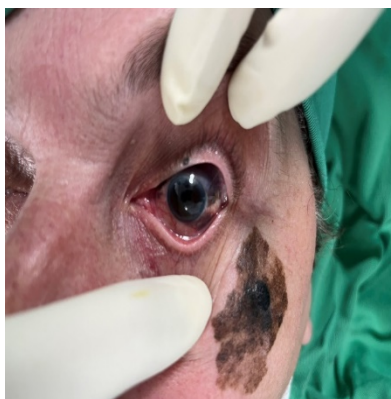Pored fizičkih simptoma, izuzetno je važna i psihološka podrška pacijentima koji se suočavaju sa anksioznošću, depresijom i strahom od ishoda bolesti. U tom kontekstu često je potrebno uključiti psihologa ili psihijatra, kao i pružiti podršku članovima porodice. Nutritivna podrška takođe ima važnu ulogu, jer mnogi pacijenti razvijaju malnutriciju, pa je neophodna procjena nutritivnog statusa i odgovarajuća intervencija (36).

Cjelokupna njega pacijenta sa melanomom zasniva se na multidisciplinarnom pristupu koji uključuje onkologe, dermatologe, specijaliste palijativne medicine, medicinske sestre i druge stručnjake. Krajnji cilj palijativne i suportivne njege je smanjenje patnje, očuvanje dostojanstva pacijenta i omogućavanje što boljeg kvaliteta života u svim fazama bolesti.

10. ATLAS KLINIČKIH MANIFESTACIJA MELANOMA IZ NAŠE PRAKSE

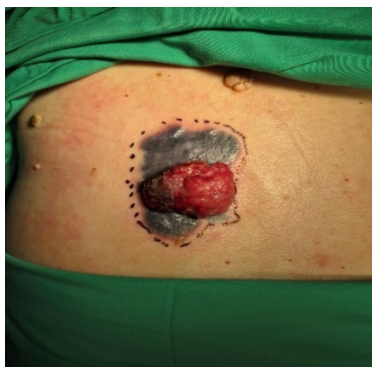

a.

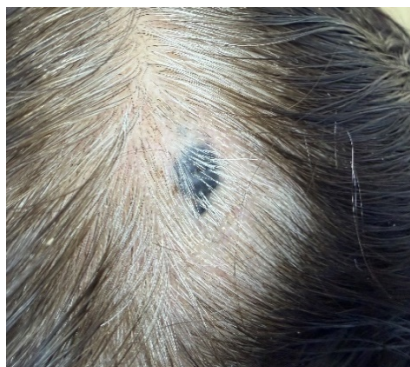

b.

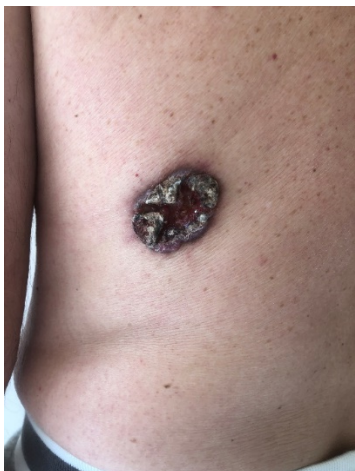Slika 1. Pacijentkinji dijagnostifikovana dva melanoma u isto vrijeme
a. Superficijalno šireći melanoma na lijevoj strani lica, Breslou 5mm pT4b.
b. Melanom uvee



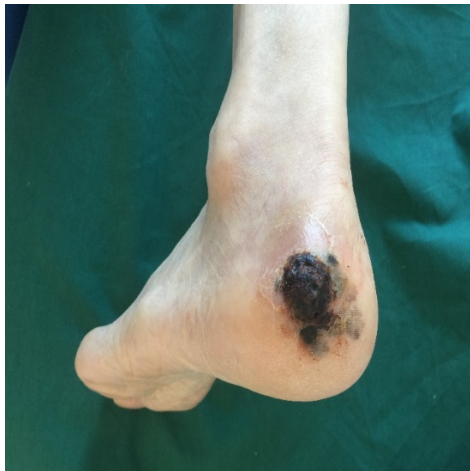Slika 2. Nodularni melanom
na leđima, Breslou 10mm, pT4b



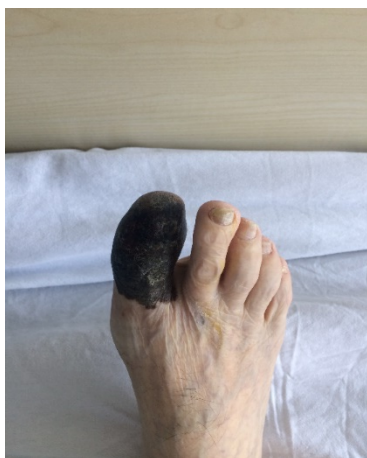Slika 3. Superficijalno šireći melanom
poglavine, Breslou 1,34mm, pT1a



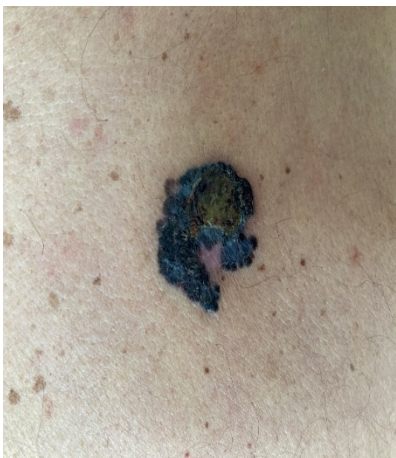Slika 4. Nodularni melanom na leđima, Breslou 14 mm, pT4b



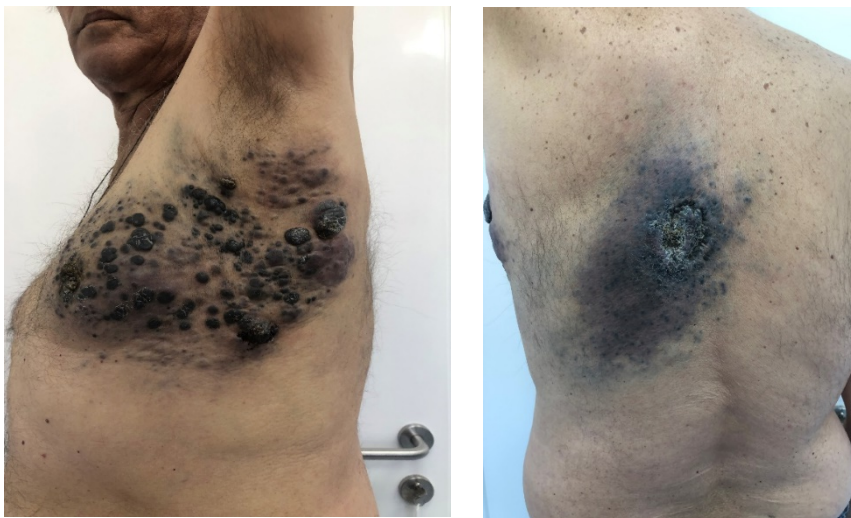
Slika 5. Nodularni melanom na peti Breslou 12 mm, pT4b



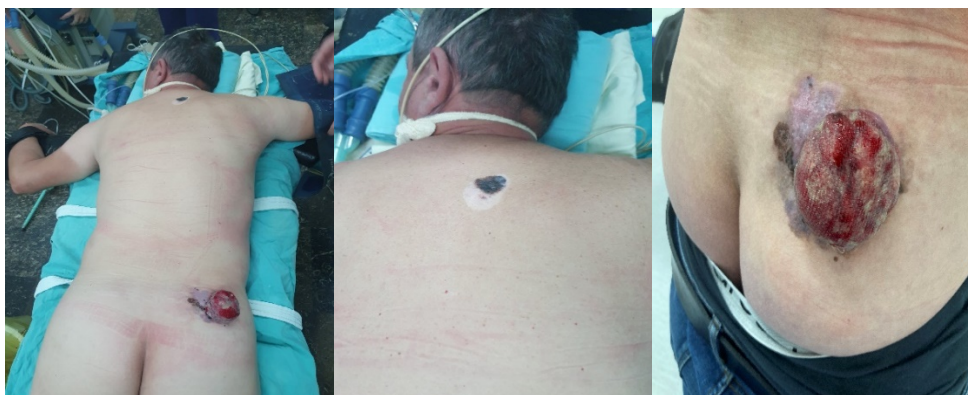Slika 6. Melanom palca stopala



Slika 7. Superficialno šireći melanom na leđima, Breslou 4mm, pT4b



Slika 8. Masivne kutane i subkutane metastaze melanoma

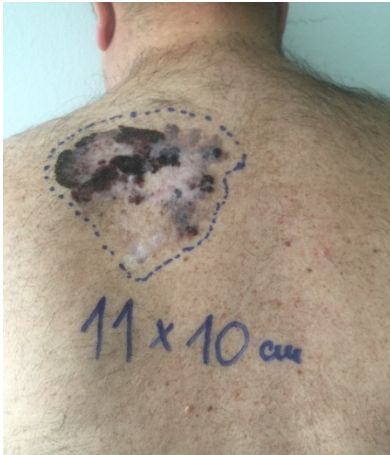

a.

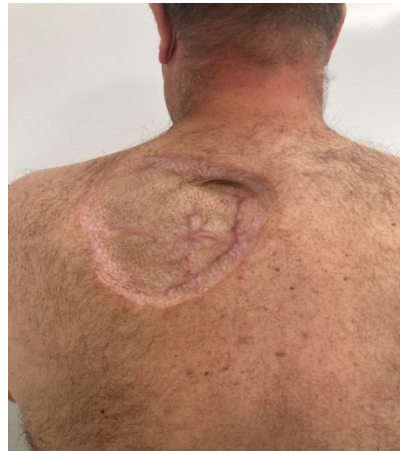b.

c.

Slika 9. a. Pacijentu dijagnostifikovana dva melanoma u isto vrijeme
b. Superficialno šireći melanoma na leđima. c. Nodularni melanom

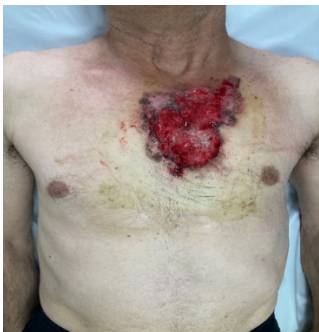

a.

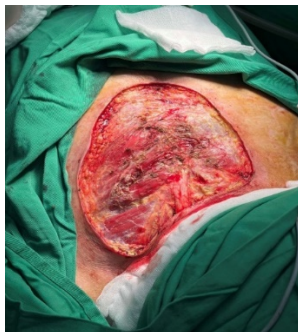

b.

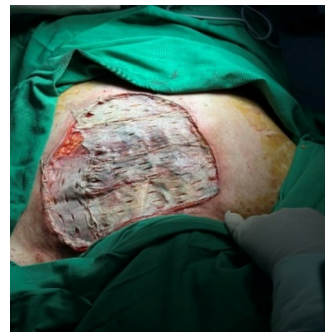Slika 10. a. Superficialno šireći melanoma na leđima, Breslou 2,3 mm, pT3b. b. Rezultat pet godina nakon operacije. Defekt nastao nakon reekscizije rekonstruisan autotransplantatom kože.



a.

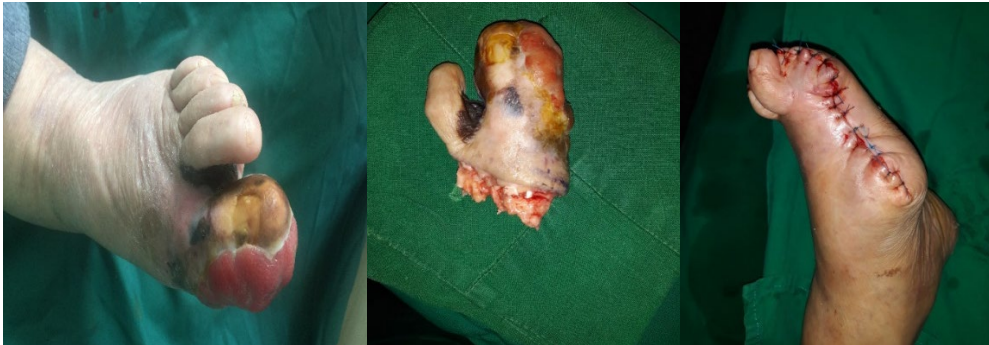

b.



c.

Slika 11. a. Superficialno šireći melanoma na pektoralnoj regiji, Breslou 8,5 mm, pT3b. b. Izgled defekta nakon reekscizije. c. Defekt rekonstruisan autotransplantatom kože.

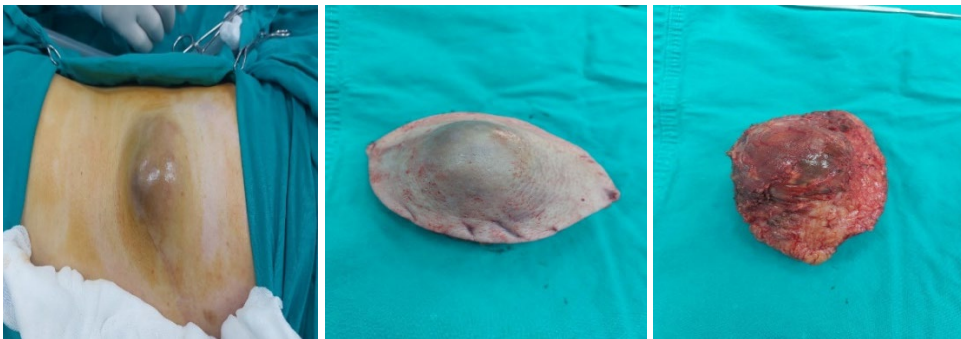


a.

b.

c.

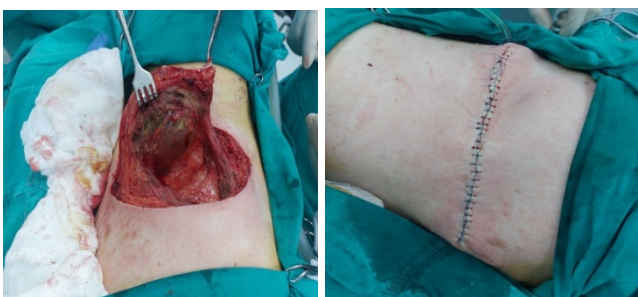Slika 12. a. Melanom palca, drugog prsta i prvog interdigitalnog prostora lijevog stopala b. Makroskopski izgled preparata nakon amputacije. c. Amputacija izvršena u nivou MT zgloba



a.

b.

c.



d.

e.

Slika 13. a. Metastaza melanoma u latissimus dorzi mišiću na leđima. b.c. Makroskopski izgled preparata. d. Intraoperativni izgled. e. Postoperativni rezultat

11. REFERENCE

- 1 Balch CM et al. Cutaneous melanoma. Quality Medical Publishing ,4th edition. 2003.
- 2 Bodenham D. A study of 650 observed malignant melanomas in the South West regin. *Ann R Coll Surg Eng.* 1968; 43(4):218-39. PMC2312310. PMID 5698493.
- 3 Laennec RTH. Sur les melanoses .*Bulletin de la France de Medicine Paris* 1806; 1:24-26.
- 4 Cooper, Samuel. First lines of theory and practise of surgery. London:Longman,Orme,Brown,Green and Longman, 1840.
- 5 Lucas, Robyn, Mc Michael, Tony, Smith, Wayne, Armstrong,Bruce. Solar Ultraviolet Radiation: Global burden of disease from solar ultraviolet radiation. *Environmental Burden of Disease Series 13.* World Health Organisation ,2006.
- 6 Ferlay J, Soerjomataram I, Ervik M, Dikshit R, Eser S, Mathers C, Rebelo M, Prkin DM,, Forman D, Bray F. Globocan, Cancer incidence and mortality Wordwide.:IARC Cancer base No11, Lyon,France.2014 Jan.
- 7 Zeljic K, Kandolf-Sekulovic L, Supic G, Pejovic J, Novakovic M, Mijuskovic Z et al.Melanoma risk is associated with vitamin D receptor polymorphism.*Melanoma Res.* 2014;24(3):273-9.
- 8 Glaberte Y, Carrascosa JM. Sun protection in children:realities and challenges. *Actas Dermosisiliogr.* 2014;105(3):253-62.
- 9 Garbe C, Peris K, et al.European Dermatology Forum (EDF).Diagnosis and tretmment of melanoma.Update 2016.*Eur J Cancer.* 2016;63:201-170
- 10 Schaffer JV.Update on melanocytic nevi in children.*Clin Dermatol.*2015;33(3):368-86.
- 11 Roh MR, Eliades Ph, et al.Cutaneous melanoma in women.*Int J Womens Dermatol.* 2017 Feb 16;3(1 suppl):S11-S15.
- 12 Gershenwald JE, Bleh CM, Soong SJ, Thompson JF. Prognostic factors and natural history. Quality Medical Publishing, 2003;25-54.

- 13 Gandini S et al. Meta analysis of risk factors for cutaneous melanoma: common and atypical naevi. *Eur J Cancer* 2005;41:28-44.
- 14 Udaykumar D, Mahato B, Gabree M, Tsao H. Genetic determinans of cutaneous melanoma predisposition. *Semin Cutan Med Surg* 2010;29(3):190-195.
- 15 Tsao H, Sober AJ. Atypical Melanocytic Naevi. *Fitzpatrics Dermatology in General Meidcine*. New York, 2006;90-916.
- 16 Kumar Abbas, Fausto Mitchell. *Robins basic pathology*, 8th ed. New York. Saunders Elsevier,2007.
- 17 Kuchelmeister C,Schaumburg Lever G, Garbe C. Acral cutaneus melanoma in Caucasians: clinical faetures, histopatology and prognosis in 112 patients. *Br J Dermatol* 143:275-280.
- 18 Balch CM, Gershenwald JE, Soons SJ et al. Final version of 2009 ACJJ melanoma staging and classification. *J Clin Oncol*, 2009;27:6199-6206.
- 19 Marseden JR, Newton Bishop JA,Burrow L et al. Revised UK Guidelines for the managment of cutaneous melanoma 2010. *Br J Dermatol* 2010;163:238-56.
- 20 *Clinical Practice Guidelnes for the Managment of Melanoma in Australia and New Zeland*,2010.
- 21 Whiteman DC,Pavan WJ,Bastian BC. The melanomas a synthesis of epidemiological, clinical, histopathological, genetic and biological aspects supporting distinct subtype,causal pathways and cells of origin. *Pigment Cell Melanoma Res*,2011;24(5):879-97
- 22 Goran Šijan, Jefta Kozarski i drugi. Validnost ultrazvučnog nalaza u indentifikaciji metastatskih izmenjenih limfnih čvoriva kod bolesnika sa melanomom kože.*Vojnosanitetski pregled*.2010, vol.67,br1,st.25-31.
- 23 Gillgren P, Drzewiecki KT, Niin M, Gullestad HP, Hellborg H, Mansson Brahme et al. 2cm versus 4cm surgical excision margins for primary cutaneous melanoma thicker than 2mm a randomised multicentre trial.*Lancet*,2011;378(9803):1635-42.
- 24 Wong SL, Balch CM et al. Sentinel lymph node biopsy for melanoma. *J Clin Oncol* 2012;30(23):2912-8.

- 25 Rajović M, Jauković LJ i drugi. Sentinel lymph node tumor burden and its correlation to clinicopathologic characteristic of primary melanoma. *J Deutsch Dermatol Ges* 2013;11(7).
- 26 NCCN Clinical Practice Guidelines in Oncology. Head and Neck Cancers, mucosal melanoma V2.2018 Available from <https://www.ncc.org>.
- 27 Curtin JA, Busam K, Pinkel D, et al. Somatic activation of KIT in distinct subtypes of melanoma. *J Clin Oncol*. 2006;24(26):4340-4346.
- 28 Wheatley K, Ives N et al. Adjuvant therapy for melanoma an individual patient meta analysis of randomised trials. *J Clin Oncol*, 2007;25:8526
- 29 Ascierto PA, Gogas HJ, Grob JJ et al. Adjuvant interferon alpha in malignant melanoma: an interdisciplinary and multinational expert review. *Crit Rev Oncol Hematol* 2013;85(2):149-61.
- 30 Šitum M. i sur. *Melanom*. 1. izd. Zagreb: Medicinska naklada; 2016
- 31 Redman J, Gibney G, Atkins M. Advances in immunotherapy for melanoma. [Internet]; *BMC Medicine*; 2016.
- 32 Marconcini R, Spagnolo F, Stucci L i sur. Current status and perspectives in immunotherapy for metastatic melanoma. [Internet] *Oncotarget* Vol.9 (No.15); 2018 (pristupljeno 10.04.2018)
- 33 NCCN Clinical Practise Guidelines in oncology v2, 2014.
- 34 Hauschild A, Agarwala SS, Trefzer U et al. Result of the phase III, randomised, placebo controlled study of sorafenib in combination with carboplatin and paclitaxel as second line treatment in patients with unresectable stage III or stage IV melanoma. *J Clin Oncol* 2009;27(17):823-30.
- 35 Boyer. *Primary Care Oncology*. Ford 1999.
- 36 M. Novaković, N. Babović i saradnici. *Melanom kože, prevencija, dijagnostika i lečenje*. Akademija medicinskih nauka Srpskog lekarskog društva. Mart 2014.

CIP - Каталогизација у публикацији
Народна и универзитетска библиотека
Републике Српске, Бања Лука

616.5-006.8(075.8)(0.034.2)

МЕЛАНОМ

Melanom [Elektronski izvor] : praktični vodič kroz prevenciju, dijagnostiku i liječenje / Helena Marić Kujundžić ... [et al.]. - Onlajn izd. - Ел. књига. - Фоћа : Универзитет у Источном Сарајеву, Медицински факултет, 2026

Системски захтјеви: Нису наведени. - Наћин приступа (URL): <https://www.mef.ues.rs.ba/nauka/publikacije/>. - Ел. публикација у ПДФ формату опсега 81 стр. - Насл. са насл. екрана. - Опис извора дана 20.4.2026. - Библиографија: стр. 78-81.

ISBN 978-99997-979-2-4

COBISS.RS-ID 144299521